Catalogue
2
336
8

Ein neuer Beitrag

zur

Casuistik und Aetiologie der Spondyl-olisthesis.

Von

Dr. med. Franz Ludwig Neugebauer

aus Warschau.

(*Mit 25 Holzschnitten.*)

Leipzig.

Druck von A. Th. Engelhardt

1884.

(Separatabdruck a. d. Archiv f. Gynäkologie, Bd. XXII, Heft 3.)

Ein neuer Beitrag zur Casuistik und Aetiologie der Spondyl-olisthesis.

Von

Dr. med. **Franz Ludwig Neugebauer**
aus Warschau.

(Mit 25 Holzschnitten.)

Obwohl erst in jüngster Zeit die Casuistik der spondylolisthetischen Becken eine Bereicherung durch die interessante Arbeit Swedelin's im letzten Hefte dieses Archivs erfahren hat, so sehe ich mich doch veranlasst, einige seither gemachte neue klinische Beobachtungen gesondert zu veröffentlichen, da dieselben in mannigfacher Hinsicht von Interesse sein dürften. Bislang waren 17 Fälle von pathologisch-anatomisch erwiesener Spondyl-olisthesis lumbosacralis und 16 nur klinisch beobachtete Fälle veröffentlicht und in weiteren Kreisen bekannt geworden. Es hat sich nun gezeigt, dass bei der Zusammenstellung der Literaturverzeichnisse zwei Publicationen, obwohl schon 1875 gemacht, völlig übersehen worden sind, da dieselben nur einem begrenzten Leserkreise zugänglich waren. Es ist nämlich ein Fall von spondyl-olisthetischem Becken in partu in Christiania beobachtet und in den Verhandlungen der dortigen medicinischen Gesellschaft publicirt worden, zwei weitere Fälle sind in einer Freiburger Dissertation 1875 von Egger beschrieben. Die Zahl der klinischen Beobachtungen wäre damit auf 19 gestiegen. Diesen 19 Fällen will ich heute 6 weitere neuere klinische Beobachtungen hinzufügen, deren 1 von Hegar in Freiburg, 1 von Freund in Strassburg, endlich 1 in Strassburg, 1 in Paris und 2 in Berlin neuerdings von mir gemacht worden sind. Die Zahl der klinischen

Beobachtungen wäre somit auf 26 incl. des Erlanger nicht publicirten Falles von Zweifel gestiegen.[1])

Bevor ich auf die Beschreibung meiner Berliner, Strassburger und Pariser Beobachtungen eingehe, will ich kurz über die genannten fremden Fälle berichten.

Klinische Beobachtung in Christiania.

Dieselbe ist veröffentlicht in den „Forhandlinger i det norske medicinske Selskab i 1874", Christiania 1875, enthalten in der Zeitschrift: „Norsk Magazin for Lagevidenskab, Udgived af det medicinsk Selskab i Christiania. Tredie raekke. Redigert af Jakob Heiberg. Tjerde Bind. Christiania 1874." (?)

Leider war es mir trotz vielfacher Bemühungen unmöglich,

---

1) In Summa wären somit bis Januar 1884 43 Fälle von spondyl-olisthetischem Becken bekannt (darunter ein einziger klinisch beobachteter an einem männlichen Individuum), und zwar:

a) 17 anatomische Präparate: je 2 in Prag, Wien, Würzburg, je 1 in Bonn, Breslau, Giessen, Halle, Lüttich, Moskau, München, Paderborn, Paris, Trier, Zürich (in diesen Fällen ist 9 Mal die betreffende Person auch klinisch beobachtet worden);

b) 26 nur klinische Beobachtungen: je 3 in Berlin, Freiburg, Strassburg, je 2 in Dresden, Halle, Prag, je 1 in Basel, Bern, Christiania, Coblenz, Erlangen, S. Francisco, Leipzig, London, Petersburg, Stuttgart, Paris.

Endlich soll sich, wie ich von Herrn Prof. Nicoladoni erfahren, ein anatomisches Präparat noch in Innsbruck vorfinden; ferner hat mir Herr Prof. R. Mayer in Freiburg erzählt, er besitze ein derartiges Becken in seiner Sammlung. Prof. Mayer konnte dasselbe jedoch während meiner Anwesenheit in Freiburg nicht ausfindig machen, da er gerade im Begriffe stand, ein neues Anstaltsgebäude zu beziehen und ein grosser Theil der Präparate noch des Umzuges wegen verpackt war.

Der französische Geburtshelfer Charpentier hat in seinem erst vor wenigen Monaten erschienenen umfangreichen Lehrbuche der Geburtshülfe in zwei Bänden die Summe der spondyl-olisthetischen Becken incl. der spondylizematischen auf nur 29 angegeben (Traité pratique des accouchements. Paris 1883. Tome II, p. 110), obwohl er in so ausgiebiger Weise die fremdländische Literatur citirt. In dem betreffenden Abschnitte sind die neueren ätiologischen Studien über die Spondyl-olisthesis gar nicht berücksichtigt, auch die klinische Seite der Anomalie nur flüchtig berührt und die historischen Angaben aus der Literatur nicht immer genau. Herr Charpentier hatte, wie er mir sagte, zur Zeit keine Kenntniss von den neueren Arbeiten auf dem Gebiete der Spondyl-olisthesis und wird diesem Mangel in der nächsten Auflage des Werkes Rechnung getragen werden.

das bezügliche Journal zu erlangen und muss ich mich daher auf die Wiedergabe der mir von meinem Vater gelegentlich eines Sommerausfluges nach Norwegen aus Christiania mitgebrachten schriftlichen Notizen beschränken.

Es findet sich auf S. 173—200 resp. 189—200 des genannten Werkes im Berichte von der Sitzung der Gesellschaft unter Schönberg's Vorsitz, Møde, den 23. September 1874 die Mittheilung: Dr. Vedeler, Assistent von Prof. Faye, beschreibt einen in der Klinik daselbst 1874 beobachteten Fall von spondylolisthetischem Becken. Die 28jährige Frau Berta Marie Nielsdatter Holmplads wurde als 11para in die Anstalt aufgenommen und von Dr. Vedeler und Dr. Kaiser in Abwesenheit von Prof. Faye mit Hülfe der künstlichen Frühgeburt entbunden." Im Berichte von der Sitzung Møde, den 7. October 1874 heisst es u. A. S. 200—213 resp. 202—204: „Prof. Schönberg äussert mit Bezug auf den Wedeler'schen Vortrag über Spondyl-olisthesis, er selbst habe die Frau in partu untersucht und müsse die Diagnose bestätigen."

In einem weiteren Bande desselben Werkes, und zwar in den Verhandlungen von 1876 (Christiania 1877) heisst es im Berichte von der Sitzung Møde, den 8. März 1876, S. 31—48 resp. 33 bis 41: „L. Faye (S. 33) giebt eine Beschreibung der von ihm geleiteten zwölften Entbindung derselben Frau, bei der er im November 1875 mit seinem Vater F. C. Faye die künstliche Frühgeburt eingeleitet hatte. Das Kind kam todt zur Welt, die Mutter genas. Faye erklärt das Becken für nicht spondyl-olisthetisch und verliest (S. 41) eine damals vom Oberarzte Prof. Dr. Faye gemachte Bemerkung, wonach dieser ebenfalls die Dislocation der Wirbelsäule für eine Folge entzündlicher Erweichung hielt. S. 41 heisst es ferner: „Vedeler hält an seiner Diagnose der Spondyl-olisthesis fest." S. 41—42 heisst es endlich: „Schönberg weist nach, dass der fünfte Lendenwirbel herabgeglitten gefunden wurde, dass also thatsächlich eine Spondylolisthesis vorlag." Die hier im Auszuge wiedergegebenen Notizen genügen allerdings nicht, um über das Wesen der hier vorgelegenen Beckenanomalie ins Klare zu kommen. Es wäre erwünscht, wenn von Christiania genauere Angaben gemacht würden.

Es folgen zwei von Hegar bis zum Jahre 1875 gemachte Beobachtungen, die von Egger beschrieben sind.[1]) In Berücksichtigung der geringen Verbreitung dieser Arbeit gebe ich hier mit Einwilligung Herrn Hegar's einen Auszug wieder.

Nach einer allgemeinen und historischen Einleitung folgt die klinische Beschreibung des:

Ersten Freiburger Falles von klinisch beobachteter Spondyl-olisthesis.

Die Ehefrau Minna Engler von Tuttlingen ist 28 Jahre alt, Primipara. Der Vater soll im 62. Jahre an der Auszehrung gestorben sein, die Mutter im 45. Jahre. Ueber die Gesundheitsverhältnisse und die Todesart derselben werden keine sicheren Angaben gemacht. Zwei Schwestern leben und sind vollkommen gesund. In ihrer frühesten Jugend will Patientin nicht krank gewesen sein, im Alter von vier Jahren an Schleimfieber gelitten haben. Sie lernte nach Ablauf des ersten Lebensjahres gehen. Keine Zeichen von Rachitis. Als die Patientin fünf Jahre alt war, starb die Mutter. Das Kind wurde fremden Leuten zur Erziehung übergeben und musste bei der Feldarbeit behülflich sein, schwere Lasten auf dem Kopfe tragen und Arbeiten verrichten, denen sie, ihrer Jugend und Körperconstitution nach, nicht gewachsen war.

Im Jahre 1861, also in ihrem 14. Lebensjahre, hatte sie das Unglück, zu fallen, als sie, ein schweres Wasserbecken auf dem Kopfe tragend, eine kleine Anhöhe herabging. Sie fiel rücklings auf die Kreuzgegend und das Wasserbecken fiel ihr auf den Bauch. Die Patientin konnte sich nicht mehr vom Boden erheben und musste zu Bett gebracht werden. Die heftigsten Schmerzen in der Kreuzgegend und in der Regio hypogastrica traten auf. Nach Verlauf von drei Monaten gelang es der Patientin, allmälig mit Hülfe eines Stockes Gehversuche zu machen. Ein weiteres Vierteljahr musste sie sich des Stockes zum Gehen bedienen. Ihre Körperhaltung war dabei eine ziemlich gebückte, die Schmerzen in der Kreuzgegend beim Gehen zeitweise vorhanden. Nach und nach lernte sie frei und in gerader Körperstellung gehen

1) Siegfried Egger: „Das spondyl-olisthetische Becken.“ Inaug.-Diss. Freiburg 1875.

und verschwanden von da an auch die Schmerzen in der Kreuzgegend. Eine Verminderung ihrer Körperlänge nach dem Falle will Patientin nicht erlitten haben.

Die Menstruation trat in ihrem 18. Lebensjahre ein, das erste und zweite Mal mit Beschwerden, regelmässig, aber stets kurz vor dem Eintreten mit geringen Schmerzen in der Kreuzgegend, welche während der dreitägigen Dauer der Menstruation wieder verschwanden. Diese Schmerzen hinderten sie nicht in ihrer gewohnten Beschäftigung als Dienstmagd. 1868 wurde sie beim Heben einer schweren Last plötzlich von heftigen Schmerzen im Rücken befallen und sah sich genöthigt, Hülfe im Krankenhause zu suchen. Aber schon nach vierzehntägigem Aufenthalte konnte sie als gesund entlassen werden. Von dieser Zeit an fühlte sie sich vollkommen gesund und verheirathete sich im Jahre 1874. Am 10. November 1874 kam sie nach normaler Schwangerschaft in die Geburt. Ohne besonders kräftige Wehen floss am Abend des 10. November das Fruchtwasser ab und fiel die Nabelschnur vor. Am nächsten Tage wurde erst die Wendung versucht und dann vermittels des Forceps das Kind todt entwickelt. Blutverlust mässig; die Placenta löste sich spontan.

Im Puerperium Endometritis. Die E. lag zwar vier Wochen zu Bette, musste aber dann äusserer Verhältnisse wegen das Bett verlassen. Sofort stellten sich die heftigsten Schmerzen im rechten Hypogastrium ein. Es wurde eine eigrosse Schwellung im rechten Parametrium constatirt. Unter feuchten Umschlägen nahm allmälig die Schwellung ab und soll bei einer späteren Untersuchung nur noch die Grösse einer Nuss gehabt haben. Schmerzen hatte die Frau damals nicht mehr, nur mehr das Gefühl von Spannung im Unterleibe. Ausserdem fieberte sie etwas, fühlte sich sehr schwach und suchte, da ihr zu Hause die nöthige Pflege fehlte, Hülfe in der gynäkologischen Anstalt.

Die Patientin misst 165 cm, hat ziemlich kräftigen Knochenbau, mässige Fettschicht. Wangen und Schleimhäute sind blass, Körperhaltung und Gang gerade. Die Lendenwirbelsäule zeigt eine geringe lordotische Einsenkung, welche mehr in die Augen springt, wenn die Frau die Bauchlage einnimmt. Am Kreuzbeine und den Hautdecken des Beckens deutet nichts auf das Vorhandensein eines hydrorrhachischen Sackes. Bei nur mässigem Drucke lässt sich durch die Bauchdecken die Wirbel-

säule leicht erreichen. Die Schamfuge ist sehr hoch, ziemlich steil stehend, die Neigung des Beckens gering, die Genitalien sind nach vorn gerichtet. Die Beine sind vollkommen gerade, auch an den Rippenknorpeln keine Zeichen von Rachitis vorhanden. Die Scheide ist ziemlich weit, die Vaginalportion steht etwas hinter der Spinallinie, der Körper des Uterus ist etwas vergrössert, ziemlich gerade stehend. Uteruskörper und Hals sind wenig beweglich. Die Linea terminalis verläuft deutlich gestreckt in ihrem vorderen Abschnitte; der Schambogen ist eng. Ein grösseres pulsirendes Gefäss, welches für eine Arteria iliaca anzusprechen wäre, ebenso die Theilstelle der Aorta ist nicht zu fühlen. Dicht hinter der Vaginalportion befindet sich ein harter Vorsprung, der die vordere Fläche des Kreuzbeines um die Dicke eines Wirbels überragt und als letzter Lendenwirbel anzusprechen ist. Der Wirbel ist etwas nach rechts heruntergerutscht, so dass die linke Hälfte des Beckeneinganges weiter ist als die rechte. Der Vorbergglittwinkel ist äusserst deutlich.

Vom Mastdarme aus fühlt man den vorspringenden abgeglittenen Wirbel, sowie den Vorbergglittwinkel, ebenso beide Ligamenta sacro-uterina stark verdickt und schwer nachgiebig. Von den Maassen des Beckens sollen folgende hier erwähnt werden:

Diameter inter spinas anteriores superiores	27,0
„ „ cristas ossis ilei	31,0
Distantia inter trochanteres	34,0
Diameter Baudelocque	18,5
Aeusserer linker schräger Durchmesser	23,0
„ rechter „ „	24,0
Distantia inter tubera ischii	10,0
Entfernung vom unteren Schossfugenrande bis zum Glittwinkel	12,0
Entfernung vom unteren Schossfugenrande bis zum erreichbaren vorspringendsten Punkte der Lendenwirbel	9,0

Anamnese und Status praesens zusammen rechtfertigen die Diagnose auf Spondyl-olisthesis vollkommen.

Schliesslich weist Egger etwaige Einwürfe bezüglich vorliegender Rachitis, des Exostosenbeckens u. s. w. zurück.

Zweite Freiburger klinische Beobachtung.

(l. c., S. 16—23): Salome Haug, von Eichstetten, ist 33 Jahre alt, ledig, Primipara. Ihr Vater erlag im Alter von

67 Jahren einem Schlaganfalle, ihre Mutter lebt und ist vollkommen gesund. Acht Geschwister erfreuen sich sämmtlich der besten Gesundheit. Salome Haug war in ihrer Jugend niemals krank; schon im ersten Lebensjahre lernte sie gehen und verlernte es nicht wieder. In ihrem 14. Lebensjahre kam sie in Dienst und musste sich sehr anstrengender Arbeit unterziehen.

Vom 16. Jahre ab war sie stets regelmässig menstruirt. In ihrem 19. Lebensjahre traten plötzlich, ohne besondere Veranlassung, heftige Schmerzen in der Kreuzgegend auf, und bemerkte die Kranke eine zunehmende Schwäche der unteren Extremitäten. Bei guter Pflege besserten sich diese Zustände, so dass die Kranke einen leichteren Dienst wieder antreten konnte. Nur ab und zu stellte sich etwas Schmerz in der Kreuzgegend ein. Eines Tages (1870) aber trat plötzlich beim Emporheben eines Wassereimers heftiger Schmerz in der Kreuzgegend auf und vernahm die Patientin gleichzeitig ein krachendes Geräusch in genannter Gegend. Sie brach zusammen und musste ein volles Vierteljahr das Bett hüten. Beim jedesmaligen Versuche zu stehen wurden die Schmerzen anfangs sehr heftig, später aber immer geringer, und nach und nach konnte Patientin wieder gehen und stehen; doch bemerkte sie damals, dass ihre Körperlänge etwas abgenommen habe. Ihre Armuth zwang die Kranke, neuerdings in Dienst zu treten. Sie will sich sehr wohl befunden haben, bis im Mai 1872 Conception erfolgte. Der Verlauf der Schwangerschaft war im Ganzen normal, nur traten zeitweise Schmerzen in der Kreuzgegend und beim Gehen sehr schnelle Ermüdung auf. Die Schwangere begab sich nun in ihre Heimath und sah ihrer Niederkunft entgegen. Am 28. Januar 1873 begannen die Wehen. Wegen Querlage machte der Arzt am Morgen des 29. Januar in tiefster Chloroformnarkose mehrere leider vergebliche Wendungsversuche. Infolge dessen wurde Herr Hegar herbeigerufen.

Es war bereits Abends 5 Uhr, als derselbe in dem etwas entlegenen Orte eintraf. Der rechte Arm ragte vor die äusseren Genitalien hervor, der Uterus war äusserst fest um das quergelagerte Kind zusammengezogen. Mehrere Wendungsversuche führten nicht zum Ziele. Der Hals des Kindes war leicht zu erreichen, es wurde deshalb die Decapitation mittels einer langen Scheere gemacht. Die Operation gelang verhältnissmässig leicht, ebenso die darauf folgende Entwickelung des Rumpfes. Die Hauptschwie-

rigkeit jedoch bestand in der Entwickelung des in der Uterushöhle zurückgebliebenen Kopfes. Besonders ungünstig war dabei der Umstand, dass bei der Decapitation die ersten Halswirbel an dem Kopfe hängen geblieben waren, und infolge dessen das Hinterhauptsloch nicht benutzt werden konnte. Die nächste Aufgabe bestand nun darin, den Kopf zu fixiren, und wurde zu diesem Behufe ein Haken in die Mundhöhle eingeführt und an demselben ein Zug ausgeübt. Der Assistent jedoch zog an dem Haken zu kräftig und zerbrach den Unterkiefer. Da man nun auf diese Weise des besten Angriffspunktes zur Fixation verlustig gegangen, wurde der beständig herumrollende Kopf mittels eines scharfen durch den Boden der Orbita eingeführten Hakens festgehalten und der Kephalothrypter angelegt. Der Assistent wendete gleichzeitig einen unterstützenden Druck von aussen an.

Allein auch dieser Versuch war nicht mit Erfolg gekrönt. Der Kephalothrypter hatte nur ein kleines Segment des Kopfes gefasst und drohte eben abzugleiten, als der fixirende Haken seinen Haltepunkt in ähnlicher Weise wie beim Versuche der Fixation des Kopfes durch den Mund verlor. Mit gleich ungünstigem Ausgange wurde derselbe Versuch an der zweiten Orbita ausgeführt. Da alle bisher versuchten Mittel, den Kopf zu entwickeln, sich als vergeblich erwiesen, versuchte Herr Hegar mit der am Kreuzbeine emporgeführten Hand die hintere Seite des Kopfes zu erreichen, und es gelang ihm, an einen Punkt der Sutura squamosa zu kommen, welcher die Einführung des scheerenförmigen Perforatorium gestattete. Dieses drang längs der Schläfeschuppe in die Höhe, doch wurde die Application desselben an der Sutura squamosa sehr schwierig, weil die Schuppe den im entgegengesetzten Verhältnisse zugeschärften Rand des Scheitelbeines zudeckte, sich über ihn hinausschob. Nur mit Mühe durchdrang das Instrument die Sutura und glitt zuerst, da der Griff desselben nicht gehörig gesenkt werden konnte, zwischen der inneren Schädeldecke und der Dura mater in die Höhe. Endlich wurde die Hirnhaut durchbohrt und der Kranioklaster eingeführt, worauf die Extraction des Kopfes verhältnissmässig leicht erfolgte. — Die Placenta löste sich spontan.

Die Haug lag acht Wochen lang krank und fühlte sich äusserst schwach, fieberte und transpirirte sehr stark. Der Wochenfluss war mässig, Schmerzen im Abdomen zeitweise auftretend. Während dieser acht Wochen floss der Harn unwillkürlich ab,

die Menses waren seit der Geburt nicht wieder gekommen. Die Patientin suchte daher Hülfe in der hiesigen gynäkologischen Klinik, und wurde während ihres Aufenthaltes in derselben die Incontinentia urinae, welche durch Lähmung des Sphincter vesicae bedingt war, gehoben. Nach dreimonatlichem Aufenthalte verliess sie die Anstalt leidlich wohl. Schmerzen in der Kreuzgegend stellten sich ab und zu in geringem Grade ein, das Stehen und Gehen fällt der Patientin etwas schwer. Ganz wohl fühlt sie sich nur in horizontaler Rückenlage.

S. Haug ist von 157 cm hoher Statur, ziemlich kräftigem Knochenbaue, mässiger Muskulatur und Fettschicht. Die Extremitäten sind nicht verkrümmt, der Thorax ist wenig gewölbt, flach, ohne rachitische Veränderungen. Hals- und Brustwirbel sind regelmässig, die Lendenwirbelgegend zeigt eine ausgeprägte lordotische Einsenkung. Das Kreuzbein steht nur mässig steil. Ein Hiatus lumbo-sacralis ist nicht zu fühlen, ebensowenig findet sich in dieser Gegend eine Narbe oder Einziehung, welche auf das Vorhandengewesensein einer congenitalen Hydrorrhachis schliessen liesse. Die Schamfuge ist sehr hoch. Bei Druck auf den Bauch ist die Lendenwirbelsäule sehr leicht zu erreichen und scheint dieselbe sehr nahe gerückt. Legt man den Senkel an den hervorragendsten Punkt der Brustwirbelsäule, so fällt derselbe auf die Basis des Kreuzbeines auf und beträgt der Abstand des tiefsten Punktes der lordotischen Lendenwirbelsäule zur Senkellinie 2 cm. Verbindet man den hervorragendsten Punkt der Brustwirbelsäule mit der am meisten prominirenden Stelle des Kreuzbeines, so beträgt der Abstand des tiefsten Punktes der lordotisch verkrümmten Lendenwirbelsäule zu dieser Linie 4,5 cm. Hält man den Senkel in die Axillarlinie, so fällt er vor den Trochanter major, hält man ihn in die Trochanterenlinie, so fällt die Senkellinie am Schulterblatte vorbei. Während Haug in ihrer Jugend „kerzengerade“ gegangen sein will, ist jetzt ihr Gang langsam, unsicher und mühsam, sie geht wie eine Person, welche „kreuzlahm“ ist. Die Füsse sind etwas nach einwärts rotirt, beim Stehen und Gehen hält sie den Oberkörper nach vorn gebückt und sinkt dabei ziemlich stark in die Kniee.

Die Untersuchung ergiebt: die Scheide mässig weit, kurz. Der Bogen des vorderen Beckenhalbringes ziemlich convergent, und zwar ist die Convergenz auf der linken Seite beträchtlicher als auf der rechten. Portio vaginalis kurz, normal stehend, von

der rechten Commissur zieht ein Narbenstrang zu dem Scheidengewölbe hin; der Körper des Uterus in Retroflexion. An der hinteren Beckenwand eine vorspringende harte, stumpfe Stelle in der Höhe des ersten Kreuzbeinwirbels, dieselbe markirt sich jedoch nicht sehr deutlich. Ein grösseres pulsirendes Gefäss, welches der Arteria iliaca dextra oder der sinistra entspräche, ist nicht zu fühlen, auch die Theilstelle der Aorta nicht zu erreichen.

Bei der Untersuchung per anum lassen sich die einzelnen Portionen des Beckens sehr gut bestreichen; ein weiterer Aufschluss über den Wirbelabglitt wird durch die Rectaluntersuchung nicht gegeben, die vorspringende stumpfe Stelle der Wirbelsäule steht gerade, weder der rechten noch der linken Seite mehr zugewendet.

Folgende Beckenmaasse sollen hier erwähnt werden:

Diameter inter spinas anteriores superiores	25,0
„ „ cristas ossis ilei	28,5
„ „ trochanteres	31,5
Baudelocque'scher Durchmesser	19,0
Aeusserer linker schräger Durchmesser	21,0
„ rechter „ „	22,5
Distantia inter tubera ischii	9,5
Gerader Durchmesser der Beckenenge	11,0
Unterer Schossfugenrand bis zu einer Kante in den Lendenwirbeln (?)	10,0

Die Anhaltspunkte, welche uns die Anamnese giebt, besonders der Umstand, dass die Kranke früher ganz gerade gehen konnte und später dann die genannte Veränderung der Körperhaltung und des Ganges eintrat, ferner der Umstand, dass nach vorausgegangenen Beschwerden in der Kreuzgegend die Kranke beim Emporheben einer Last ein deutliches Krachen in genannter Gegend vernahm, die darauf folgenden Schmerzen und das dreimonatliche Unvermögen zu stehen und zu gehen, weisen darauf hin, dass wir es hier mit einem spondyl-olisthetischen Becken zu thun haben. Dazu kommt noch die hochgradige Lordose der Lendenwirbelsäule.

Egger knüpft an die Beschreibung dieser beiden Fälle noch einige Bemerkungen bezüglich der verschiedenen Körperhaltung und Gangart der verschiedenen mit spondyl-olisthetischen Becken behafteten Frauen an und sagt auf S. 23: „Was die Körper-

haltung und den Gang der mit spondyl-olisthetischen Becken behafteten Personen betrifft, so bieten dieselben durchaus nichts Charakteristisches dar.“ Er sucht dies durch eine Zusammenstellung der bezüglichen Angaben aus der Literatur zu rechtfertigen. Nun, ich glaube, Körperhaltung und Gangart, Gangspur u. s. w. vor, während und nach der Entwickelung, resp. in den verschiedenen Stadien der Spondyl-olisthesis durch meine vorausgegangenen Arbeiten genügend analysirt zu haben, um diese Ansicht Egger's zu widerlegen. Im Uebrigen verweise ich z. B. auf die Beschreibung meiner Strassburger Beobachtung im Folgenden, wo gerade die charakteristische Gangart meine Präsumptivdiagnose ganz wesentlich unterstützt hatte.

Bezüglich der Aetiologie für diese zwei Fälle sagt Egger auf S. 29 u. 30: „Was unsere zwei Becken betrifft, so wurde bereits im Vorausgehenden erwähnt, dass beide Patientinnen in ihrer Jugend an entzündlichen Processen der Kreuzgegend gelitten haben. — Die chronische Entzündung erstreckte sich wahrscheinlich auf die Gelenkverbindung der Processus obliqui inferiores des letzten Lendenwirbels mit dem Processus articularis des Kreuzbeinwirbels. Bei der einen Patientin (Engler) traten infolge des erlittenen Falles beim Herabgehen einer kleinen Anhöhe, bei der anderen Patientin (Haug) durch das Emporheben einer Last eine Zerreissung des bändrigen Apparates und eine Luxation der in den Entzündungsprocess hereinbezogenen Processus obliqui ein, und damit war das Signal zum Hereingleiten des letzten Lendenwirbelkörpers gegeben.“

Egger schliesst auf S. 30 damit: „Herr Hegar versichert, dass die Entbindung der Salome Haug die schwierigste war, welche ihm in seiner grossen Praxis vorgekommen, und ist der Ansicht, dass in diesem Falle die vorgenommene Decapitation die Schwierigkeiten für die Entwickelung des Kopfes erheblich steigerte, weil durch dieselbe das Mittel zur Fixation des Kopfes verloren war. In derartigen Fällen empfiehlt sich mehr die Exenteration, selbst die Trennung des Rumpfes in zwei Hälften.“

Die Diagnose scheint nach dem angegebenen Befunde in beiden Fällen richtig gewesen zu sein, nur möchte ich mit Egger

darin nicht übereinstimmen, dass die Entstehung der Difformität auf in der Jugend constatirte entzündliche Processe in der Kreuzgegend zu beziehen sei, sondern vielmehr in beiden Fällen direct die Einwirkung eines Trauma, einer Fractur beschuldigen. Im zweiten Falle könnte die Entwickelung der Difformität auf Grund einer congenitalen Spondylolysis interarticularis am Bogen des fünften Lendenwirbels als prädisponirende Ursache angenommen werden. Diese Annahme erscheint jedoch in Berücksichtigung der von mir anderweitig ausgeführten Gründe etwas gewagt, namentlich bei Entwickelung einer Olisthesis schon in jungen Jahren, zumal vor stattgehabten Schwangerschaften u. s. w. Wie leicht in der Anamnese ein derartiges Gelegenheitstrauma übersehen werden kann, beweisen die Fälle, wo nachträglich doch das Statthaben eines Trauma constatirt worden ist, nachdem bei einer ersten Aufnahme der Anamnese ein solches geleugnet worden war (dieses Archiv, Bd. XIX, Heft 3, S. 463 u. ff.). Namentlich aber zwingen die Resultate der anatomischen und klinischen Studien über die Aetiologie der Spondyl-olisthesis, sicher in den meisten Fällen auf ein Trauma zu recurriren, wie ich dies anderenorts ausführlich erörtert habe. Sei dem nun wie ihm wolle, jedenfalls steht dieser zweite Freiburger Fall bezüglich seiner Aetiologie nicht allein da, denn es ist in mehreren Fällen die gleiche Angabe über die Zeit und Art des Beginnes der Deformation „plötzliche Kreuzschmerzen angeblich ohne veranlassendes Moment“ gegeben.

Nachträglich in diesen Fällen genauere Anamnesen aufzunehmen, dürfte seine Schwierigkeiten haben. Die Salome Haug z. B. ist mittlerweile gestorben. Wenn somit in diesen wenigen Fällen die Anamnese auch negativ bezüglich eines etwa stattgehabten Trauma ausgefallen ist, so zwingen uns die genaueren Angaben in der überwiegenden Mehrzahl der neueren Fälle doch, das Vorausgehen eines Trauma anzunehmen oder auf eine congenitale Spondylolysis zu recurriren. Man könnte in diesem zweiten Freiburger Falle auch annehmen, dass jener erste Anfall von plötzlichen Kreuzschmerzen und Gehstörungen im 19. Lebensjahre irgend einer anderen Ursache zuzuschreiben gewesen wäre und nichts mit der Spondyl-olisthesis zu thun hätte, letztere vielmehr erst durch das Trauma beim Emporheben eines Wassereimers im 29. Jahre, also zehn Jahre später, eingeleitet worden sei. Dagegen möchte ich einwenden, dass eine bessere Erklärung als eine beginnende Olisthesis für jene Erscheinungen im 19. Jahre

zu suchen zum Mindesten gezwungen wäre. Ferner ist ja ausdrücklich angegeben, dass Salome Haug von diesem ersten plötzlichen Auftreten der Kreuzbeschwerden im 19. Lebensjahre an bis zu dem Trauma im 29. Jahre ab und zu stets an Kreuzschmerzen gelitten hat und einen weniger anstrengenden Dienst suchen musste. Es bestand also offenbar zwischen jener Erkrankung im 19. Jahre und der Erkrankung im 29. Jahre aller Wahrscheinlichkeit nach ein Zusammenhang; endlich geht aus den 1873 aufgenommenen Beckenmaassen und der Geburtsgeschichte und ebenso aus dem Umstande, dass Salome Haug späterhin in nach vorn gebückter Stellung einher ging, hervor, dass es sich um einen ziemlich hohen Grad von Spondyl-olisthesis gehandelt zu haben scheint. Die Olisthesis aber entwickelt sich nur höchst allmälig, es gehören nach unseren bisherigen klinischen Erfahrungen Jahre dazu. Es ist demnach wohl viel natürlicher anzunehmen, dass hier thatsächlich im 19. Jahre der Process der Olisthesis begonnen hat und dass jenem Trauma zehn Jahre später, bei dem die Frau ein „Krachen in der Kreuzgegend" vernommen haben will, die Bedeutung einer Verschlimmerung des Zustandes zukommt. Ja, ich möchte annehmen, dieses Trauma im 29. Jahre entsprach dem Moment, wo der Process aus dem Stadium der Spondyl-olisthesis Lambl's in das Stadium der Spondyloptosis überging, wobei eine secundäre Infraction der Portiones interarticulares des fünften Lendenwirbelbogens stattfand — und dieser letzteren wäre die Empfindung des „Krachens in der Kreuzgegend" zuzuschreiben. Ich habe anderenorts theoretisch die Entstehung dieser secundären Infraction des ad maximum durch Zug- und Druckelongation gedehnten und nach vorn abwärts zu gekrümmten fünften Lendenwirbelbogens deducirt und freue mich darüber, in dieser hochinteressanten Angabe der Anamnese der Salome Haug eine Stütze für meine theoretische Deduction der secundären Bogeninfraction zu finden. Ich verweise, um Wiederholungen zu vermeiden, auf meine früheren Arbeiten über die Aetiologie der Spondyl-olisthesis. Ich möchte somit das Trauma im 29. Jahre bei Salome Haug für eine Folge der allmälig maximal gewordenen Zugelongation des fünften Lendenwirbelbogens gelegentlich einer plötzlich durch Aufheben einer Last gegebenen Vermehrung der Rumpflast ansehen und die Entstehung der Olisthesis in das 19. Lebensjahr zurück datiren, und zwar einem, in der Anamnese allerdings nicht angegebenen Trauma vor dem 19. Jahre, weniger aber einer interarticulären congenitalen Spondylolysis des fünften Lendenwir-

belbogens zuschreiben. Diese kann, wie das Becken der Vénus hottentote, das Prag-Würzburger, das Bonner, das zweite Würzburger Becken, die zwei von mir beschriebenen Fälle von Olisthesis des vorletzten Lendenwirbelkörpers u. a. beweisen, thatsächlich zu einer Spondyl-olisthesis führen. In der Mehrzahl der Fälle von solcher congenitalen interarticulären Spondylolysis der Wirbelbögen, welche ja oft genug einen zufälligen Sectionsbefund abgiebt, sind aber die die getrennten Theile des Wirbelbogens verbindenden Bandmassen kräftig genug, um der Belastung Stand zu halten und es, namentlich bei fehlenden Schwangerschaften, nicht zum Ab- und Vorgleiten, zur Verschiebung, zur Olisthesis der vorderen, durch die Rumpflast direct belasteten Wirbelhälfte kommen zu lassen; endlich spricht der schroffe, plötzliche Uebergang aus dem Stadium der Olisthesis Lambl's in das der completen Spondyloptosis, begleitet von einem vernehmlichen „Krachen" im 29. Lebensjahre mehr dafür, hier eine secundäre Bogeninfraction anzunehmen, welche ja wohl eine präexistirende Spondylolysis ausschliesst.

Für den vorliegenden zweiten Freiburger Fall wäre nach den Angaben der Anamnese die Frage nach der Genese demnach nicht endgültig zu entscheiden. Wie die Erfahrungen der letzten beiden Jahre zeigen, ist aber die Spondyl-olisthesis lumbosacralis ein keineswegs so sehr seltenes Leiden, und werden wir bei künftigen Beobachtungen durch möglichst sorgfältige Aufnahme der Anamnese hoffentlich in die Lage kommen, Anhaltspunkte zu finden, um zu entscheiden, ob in dem einzelnen Falle eine Fractur oder eine congenitale Spondyl-olisthesis der Ausgangspukt des Leidens gewesen sein mag.

Hinsichtlich der Symptomatologie ist bezüglich dieser beiden Freiburger Krankengeschichten nichts Neues hinzuzufügen, wohl aber finden sich in denselben so manche Angaben, die sich vollständig mit denen anderer einschlägiger Krankengeschichten decken und ergänzen. Ich bedauere deshalb, nicht früher Kenntniss von dieser Freiburger Dissertation erlangt zu haben. In geburtshülflicher Beziehung ist besonders der zweite Fall von hohem Interesse, indem derselbe beweist, dass, trotzdem der Charakter des Beckens noch nicht der eines äusserlich hochgradig kyphotischen gewesen ist, dennoch die Verengerung der Sagittalmaasse des Beckeneinganges so bedeutend und die Entbindung so überaus schwierig war, dass Herr Hegar sie für die schwierigste aller

Entbindungen erklärte, denen er in seiner grossen und langjährigen Praxis begegnet ist. Namentlich die verhältnissmässig noch gross gebliebene Differenz von 3 cm zwischen den Maassen der Distantia trochanterum majorum femorum (31,5) und der Distantia cristarum ossium ilei (28,5) weist darauf hin, dass die Rotation der Hüftbeine um ihre Sagittalaxe, demgemäss auch die Rotation des Sacrum um seine Frontalaxe noch keine sehr hochgradigen geworden waren. Gleichwohl war das geburtshülfliche Operiren so eminent schwierig. Die Conjugata diagonalis spuria ist auf 10,0 angegeben, und zwar ist sie vom Schamwinkel bis „zu einer Kante in den Lendenwirbeln (?)“ — bis zu welcher Kante welches Lendenwirbels? — gemessen worden. Voraussetzlich dürfte das engste Sagittalmaass dieses Beckens oberhalb [1]) der eigentlichen Beckeneingangsebene, und zwar so hoch oben gelegen haben, dass eine directe Messung desselben per vaginam nur sehr schwer oder gar nicht ausgeführt werden konnte und allenfalls nur approximativ von oben her durch die Bauchdecken hätte gemacht werden können.

Sei dem wie ihm wolle, jedenfalls verdient der Fall Salome Haug schon deshalb klinisch ein ganz besonderes Interesse, weil er beweist, dass man den für die Entbindung hauptsächlich in Betracht kommenden Grad der Verengerung der Sagittalmaasse in und oberhalb der Beckeneingangsebene nicht aus den übrigen Beckenmaassen mit absoluter Genauigkeit berechnen kann. So haben z. B. bei Minna Berndt (erster Dresdener Fall 1882) bei einem Becken mit Distantia cristae ossis ilei von 27,5 cm und Distantia trochanterum von 27 cm, also einer Differenz von nur 0,5 cm zu Gunsten des ersteren Maasses, bei einer Distantia tuberum ischii von 6,0 cm, also einem weit mehr entwickelten äusserlich kyphotischen Charakter des Beckens die Naturkräfte genügt, um den Kindskopf bis an den Beckenausgang zu schaffen, und es wurde am normalen Ende der Schwangerschaft ein lebendes Kind geboren, während in anderen Fällen mit weit weniger entwickeltem äusserlich kyphotischen Habitus des Beckens die Entbindung für Mutter oder Kind oder für beide verhängnissvoll wurde. Es würde mich zu weit führen, speciell auf die hoch-

1) Dafür spricht übrigens auch der Umstand, dass Salome Haug, wie z. B. Katharina Lommius, Therese Barta, Henriette Rudolph, bei mehr oder minder verminderter Beckenneigung mit vornübergebeugter Rumpfhaltung einhergehen musste.

interessante geburtshülfliche Frage hier einzugehen, und müsste ich dies einer gesonderten Arbeit vorbehalten. Ich möchte nur betonen, dass man die mit der Entbindung verbundene Gefahr nicht nach den äusseren Beckenmaassen allein abschätzen und sein geburtshülfliches Handeln nicht nach den Centimetern bestimmen soll. Man kann wohl den Grad der Verengerung des Beckenausganges, der Beckenenge, in günstigen Fällen bei noch beweglichem Schädel der Frucht bei Schädellagen auch noch die Verengerung des anatomischen Beckeneinganges bestimmen, vermag jedoch in der Geburt nicht eine genaue Abschätzung der sagittalen Verengerung oberhalb der anatomischen Beckeneingangsebene zu machen, und gerade hier oft liegt das Hinderniss der Geburt, die grösste Verengerung. Wie schwierig es unter Umständen ist, selbst bei einer noch nicht Hochschwangeren, nicht nur bei der Kreissenden die prominente Lendensäule im anatomischen Beckeneingange oder selbst etwas unterhalb desselben per vaginam zu tasten, das beweist der erste Dresdener Fall, wo es Winckel bei einer ersten seinerseits vorgenommenen Scheidenuntersuchung wegen des vorliegenden Schädels nicht gelang, die Lendensäule oder den Glittwinkel zu erreichen, und wo er erst nach einer zweiten Untersuchung in der Seitenlage sich meiner Diagnose anschloss. Ja in der Praxis ist in partu in einem Falle die Lendensäule wegen vorliegender Kindestheile angeblich per vaginam überhaupt nicht zu tasten gewesen und hat der betreffende College deshalb den Glittwinkel gänzlich übersehen und seine Diagnose der Spondylolisthesis nur auf die äusserlich kyphotische Configuration des Beckens, Körperhaltung u. s. w. und den Mangel eines kyphotischen Gibbus lumbosacralis hin gemacht. Per vaginam oder per rectum ist oft die Stelle der grössten Verengerung in der medianen oder bei complicirender Scoliose in einer etwas extramedian gelegenen Sagittalebene manuell nicht zu erreichen, von den Bauchdecken her lässt sich natürlich eben wegen der Schwangerschaft die Wirbelsäule erst recht nicht erreichen, es bleibt also hier nur noch übrig, den Grad der Neigung der Lendensäule nach vorn im Verhältniss zur Beckenneigung abzuschätzen. Nicht umsonst sind die spondyl-olisthetischen Becken zu der Gruppe der Pelvis obtecta gezählt, es handelt sich darum, zu erkennen, bis zu welcher Entfernung die Lendensäule auf den vorderen Beckenring zu sich geneigt hat. Zur annähernden Bestimmung dieser Verengerung haben wir eine Handhabe in dem Grade der Lumbodorsallordose, in der Körperhaltung, Grad

der Einsenkung des Thorax in das grosse Becken, der Gangart u. s. w. der Frau. Oft genug wird ein spondyl-olisthetisches Becken in partu vorkommen, aber nicht bemerkt werden, weil der beschäftigte Praktiker es aus Rücksicht auf die Erschöpfung der Kreissenden unterlässt, letztere in aufrechter Stellung und Körperhaltung beim Gehen zu betrachten (wie z. B. in dem im Folgenden zu schildernden dritten Strassburger Falle). Somit muss es ganz besonders wichtig erscheinen, wenigstens in den Fällen von unerwartet hochgradiger Erschwerung der Geburt durch verzögertes Eintreten des Kindes in das kleine Becken bei der spondyl-olisthetischen wie bei jeder anderen kyphotischen, spondylizematischen oder rachitischen, osteomalacischen Pelvis obtecta, oder dem Luxationsbecken u. a., die Kreissende wenigstens ein Mal in aufrechter Stellung zu besichtigen. Auch hier kann natürlich nicht von genauen Schlussfolgerungen einer Centimetermessung vom oberen Schamfugenrande zum 5., 4., 3., 2., 1. Lendendorn, den Rücken- oder Halsdornen die Rede sein, sondern man soll nur den Grad der Inclination der Lendensäule auf die Beckeneingangsebene zu wenigstens annähernd prüfen, man soll sich der Hauptgefahr und des ersten Hindernisses auf dem Geburtswege der Pelvis obtecta bewusst bleiben und sein Handeln nach dem Grade dieses Geburtshindernisses richten. Ist erst der geburtshülflich in Betracht kommende Beckeneingang überschritten, dann kommt man meist bis an den Beckenausgang ohne besondere Schwierigkeiten, falls nicht Complicationen vorliegen. Die Operationen, welche schliesslich am Beckenausgange noch nothwendig werden, und das sind ja glücklicherweise in den meisten Fällen (wie z. B. in den beiden Dresdener Fällen und mehreren anderen) die einzigen, haben für die Integrität von Mutter und Kind lange nicht die Bedeutung wie diejenigen im Beckeneingange.

Dritte Freiburger klinische Beobachtung.

Gelegentlich eines vorübergehenden Aufenthaltes in Freiburg zur Zeit der Naturforscherversammlung daselbst theilte mir Herr Hegar mit, dass er kürzlich abermals eine klinische Beobachtung von spondyl-olisthetischem Becken gemacht habe. Die betreffende Frau, Caroline Schweizer, 41 Jahre alt, aus Hofsgrund (siehe poliklinisches Journal der Freiburger Frauenklinik

1883, I, Nr. 46), hat sieben Mal geboren und ein Mal abortirt und war im Frühjahre dieses Jahres wegen einer Gebärmutteraffection in die poliklinische Ambulanz gekommen. Nachdem die Diagnose auf eine Pelvis spondyl-olisthetica von Herrn Hegar gestellt und Patientin auch vom Assistenzarzte Herrn Wiedow untersucht worden war, wurde die Frau behufs einer recht genauen Aufnahme der Anamnese und des Befundes wiederbestellt, hatte sich jedoch vorläufig noch nicht wieder sehen lassen. Eine genauere Beschreibung und Krankengeschichte dürfte somit erst in Zukunft zu erwarten stehen.

Zweiter Strassburger Fall.[1])

Einer Mittheilung des Herrn Freund verdanke ich die Notizen des folgenden Falles, welchen derselbe mit seinem damaligen Assistenzarzte Herrn Bayer vor zwei Jahren untersucht hat.

Christine Kuiz aus Eschau ist am 11. Juli 1881 von einem praktischen Arzte behufs des Verschlusses einer Blasencervixfistel in die Strassburger Universitäts-Frauenklinik geschickt und daselbst am 14. Juli operirt, am 26. Juli entlassen worden.

Patientin ist niemals krank gewesen, seit dem 16. Jahre menstruirt, stets regelmässig aber etwas schmerzhaft. Sie hat neun Mal geboren, drei Kinder sind gestorben, davon zwei „wegen zu langsamer Geburt". Sämmtliche Entbindungen waren sehr schwere, zwei Mal wegen Querlagen. Puerperale Störungen traten niemals auf. Bei der letzten Geburt vor zehn Wochen begannen am Sonntage die Wässer abzugehen. Erst in der Nacht zum Dienstag traten kräftige Wehen ein und am Dienstag Abend erfolgte nach qualvollen Schmerzen die Geburt. Das Kind lebt. Gleich nach der Entbindung will Patientin stechende Schmerzen in der rechten Leisten- und Iliacalgegend gespürt haben, die sich besonders beim Uriniren steigerten. Sonst nichts Besonderes. Das Uriniren ging wie sonst von Statten. Patientin verliess schon am fünften Tage das Bett. Erst am elften Tage bemerkte sie, dass der Harn durch die Scheide abfloss. Dieser Zustand dauert seitdem an, doch vermag Patientin ab und zu auch willkürlich etwas Harn zu entleeren. Die Regel ist seit der letzten Entbindung nicht wiedergekehrt.

---

1) Als ersten Strassburger Fall zähle ich die von Hueter 1875 in der zur Zeit Gusserow'schen Klinik in Strassburg beschriebene Beobachtung.

150 cm hohe Person von starkem Knochenbaue. Colossale Lordose mit ungemein starker Einsattelung in der Lendengegend, welche bei allen Bewegungen erhalten bleibt. Einknickung der Rückgratslinie mit einem nach hinten zu offenen Winkel zwischen Kreuzbein und untersten Lendenwirbeln. Das Becken erscheint wegen der auffallend geringen Differenz zwischen den Durchmessern der Cristae und Trochanteren äusserlich kyphotisch, auffallend viereckig, „ähnlich dem einer Kuh". Das Sacrum tritt ganz wie beim kyphotischen Becken hinten breit zu Tage, die Raute ist ziemlich gross, die Nates sind sehr mager und auffallend hohl. Die Spinae posteriores superiores ilei sind ziemlich symmetrisch gestellt, scharf markirt, die hinteren S-Krümmungswinkel der Hüftbeinkämme auffallend stumpf und weit auseinanderstehend. Die Verlängerungen der jederseitigen Verbindungslinie zwischen S-Winkel und Spinae posteriores superiores ilei schneiden sich unter einem ungewöhnlich stumpfen Winkel, dessen Schädel etwa $2^1/_2$ cm oberhalb des Beginnes der Crena ani liegt. Der Bauch ist sehr kurz und hängend, als Ausdruck des Hängebauches markirt sich eine bogenförmig quer oberhalb der Symphysis pubis verlaufende Hautfalte. Der Nabel steht sehr tief, nur 8 cm über der Symphysis, die Entfernung von letzterer bis zum Schwertfortsatze beträgt 20,5 cm.

Beckenmaasse:

Distantia trochanterum femorum	30,01
„ cristarum ilei	29,0
„ spinarum anteriorum superiorum	27,0
„ spinarum posteriorum superiorum	8,5
„ S-angulorum curv. crist. ilei	12,0
„ tuberum ischii	8,0
Höhe des Kreuzbeines	13,0
Conjugata externa	19,5
Höhe der Symphysis pubis	6,5
Conjugata diagonalis spuria zum unteren Rande des vierten Lendenwirbelkörpers	10,5

Die Genitalien liegen ziemlich weit nach vorn. Die stellvertretende Conjugata vera wurde in der Narkose äusserlich durch die Bauchdecken $7^1/_2$ cm gemessen, und weil noch für die dünnen Bauchdecken etwas hinzugerechnet werden muss, auf ungefähr 8,0 cm geschätzt. Der Beckenausgang erschien etwas quer verengt. Bei der inneren Untersuchung fällt zunächst die sehr hohe und auffallend steil gestellte und dicke Symphysis pubis auf, mit

einem ungewöhnlich starken, scharf hervorspringenden Symphysenknorpel. Das Kreuzbein verläuft von unten hinauf sehr gestreckt und weit nach hinten. In der Höhe des Beckeneinganges stösst der Finger vor dem Kreuzbeine auf die vordere vollständig horizontal stehende Fläche des herabgesunkenen letzten Lendenwirbelkörpers, der sich beiderseits nach hinten zu deutlich abrundet und weit vor die Linea innominata hinausreicht; man tastet von dem vorspringenden Lendenwirbelkörper aus seitlich „ins Leere hinein". An der prominenten Lendensäule fühlt man jederseits ein pulsirendes Gefäss, wahrscheinlich die beiden Arteriae iliacae communes, während man die Theilungsstelle der Aorta nicht erreichen konnte. Das erreichbare stellvertretende Promontorium wird vom unteren Rande des vierten Lendenwirbelkörpers gebildet. Entsprechend einer Scoliose ist die ganze rechte Beckenhälfte etwas enger als die linke. Der Rücken ist oben flach, die linke Schulter steht höher als die rechte. Nirgends Zeichen von Rachitis.

In der Nachbarschaft der Genitalien Eczem durch den spontanen Urinabfluss. Die vordere Lippe der Cervix uteri ist in der Mitte wie mit einem Messer eingeschnitten und beim Auseinanderziehen beider Theile der Lippen sieht man in der Cervix die erbsengrosse Mündung einer Blasencervixfistel. Patientin wurde am 19. Juli operirt, musste jedoch ohne vollständige Heilung vorläufig entlassen werden. Dieser Fall gewinnt ein besonderes Interesse durch die Complication mit der Blasencervixfistel, deren Entstehungsweise leicht genug ihre Erklärung findet.

Es folgen nun meine drei eigenen klinischen Beobachtungen vom laufenden Jahre und die Beschreibung eines neuen Falles in Paris.

Dem ersten Falle begegnete ich zufällig in der poliklinischen Ambulanz des chirurgischen Universitätsklinicum zu Berlin, in welcher ich seiner Zeit als Assistent fungirte. Leider muss ich mich auf die folgende kurze Registrirung der Beobachtung beschränken, da mir keine ausführlichen Notizen oder Abbildungen zu Gebote stehen.

Zweiter Berliner Fall.[1])

Frau Auguste H....., 52jährige Handwerkersfrau aus der Nähe von Brandenburg, kam im Frühjahre 1883 in die Berliner

1) Als ersten Berliner Fall rechne ich den von Swedelin beschriebenen Fall aus der Praxis v. Rabenau's.

poliklinische chirurgische Ambulanz wegen eines hartnäckigen Hautgeschwüres an der Nase. Herr Sonnenburg, unter dessen Leitung zur Zeit die Poliklinik stand, diagnosticirte ein Carcinom und führte sofort die blutige Exstirpation des Neoplasma aus. Frau H. war mir durch den kurzen Rücken, die weit vorspringenden Hüften, durch ihre an die Configuration bei Spondylolisthesis lumbosacralis erinnernde Körperhaltung und Gangart aufgefallen. Die Inspection des Rückens und der Beckengegend befestigte meine Vermuthungen. Ich benutzte die behufs Exstirpation des Carcinoms eingeleitete Chloroformnarkose zu einer inneren Untersuchung des Beckens und fand meine Vermuthung mit grosser Wahrscheinlichkeit bestätigt. Die senile Scheide war nicht für die Untersuchung zu verwerthen, jedoch per anum gelang es, die proclinirte Lendensäule, den Glittwinkel, die Breisky'schen Lateralwinkel u. s. w. zu tasten. Der äussere Habitus, die Einsenkung des Thorax in das Becken, tiefe Lumbodorsalrinne, thoracopelvine Falten, steilstehendes herzförmiges Gesäss mit seitlichen tiefen Dellen an den Incisurae ischiadicae majores, äusserlich kyphotischer Beckenhabitus, Hängebauch, Situs genitalium anterior u. s. w. entsprachen dem gewöhnlichen Bilde. Leider fehlen mir jegliche Maasse. Der Glittwinkel lag sehr hoch oben und war, wenn man längs der hinteren Beckenwand hinauftastete, wegen der verminderten Beckenneigung nur sehr schwer zu erreichen. Es ist dies ja wegen der bei diesen Becken nie fehlenden Reclination der Sacralbasis und der damit nothwendig verbundenen Verlängerung der Entfernung zwischen Schamwinkel und oberer Kante des ersten Kreuzwirbelkörpers (resp. dem ganzen ersten Kreuzwirbelkörper), also der Conjugata diagonalis, leicht verständlich, zumal die Manipulationen der untersuchenden Hand durch die gerade und quere Verengerung des Beckenausganges sehr erschwert werden und man Weichtheile und Steissbein mit einem gewissen Kraftaufwande in die Höhe drängen muss. Ich weise noch einmal darauf hin, dass es viel praktischer ist, zunächst nicht an der vorderen Kreuzbeinwand den Glittwinkel zu suchen, der z. B. in den Fällen von Olshausen und Billeter in vita zwar vermuthet, aber überhaupt nicht digital erreicht worden ist, sondern gerade längs der hinteren Symphysenwand im vorderen Scheidengewölbe oder per rectum direct in die Höhe zu gehen und zunächst die proclinirte Lendensäule, das sogenannte falsche Promontorium zu suchen. Hat man die Lendensäule erreicht, und dies ist

mir bis jetzt in sämmtlichen neun Fällen an der Lebenden ohne besondere Schwierigkeiten gelungen, so erreicht man leichter den Glittwinkel, indem man längs der Vorderfläche der proclinirten Lendensäule den Finger nach hinten gleiten lässt.

Der Umstand, dass zuweilen der Glittwinkel und die Lendensäule bei einer unzweckmässigen Art zu untersuchen nur schwer zu erreichen waren, mag der Grund dafür sein, dass die Spondyl-olisthesis wohl in zahlreichen Fällen in praxi gänzlich übersehen worden ist, zumal in partu das manuelle Erreichen von Lendensäule und Glittwinkel durch die vorliegenden Kindestheile noch mehr erschwert werden kann, wenn man nicht im Stehen oder in der Seitenlage untersucht.

Als Frau H. sich von der Narkose erholt hatte, suchte ich in der Eile noch einige anamnestische Angaben zu gewinnen.

Interessant war es. Anfangs stellte sie jede Erkrankung ihres Rückgrates in Abrede. Dann erzählte sie aber, dass sie seit ihrem 46. Jahre beständig Kreuzschmerzen empfinde und bezog die letzteren auf ein Hämorrhoidalleiden. Die genaue Untersuchung des Mastdarmes und der Genitalien ergab jedoch nichts Pathologisches. Gerade die Angabe der schleichenden, geringen Kreuzschmerzen und die scheinbar fast symptomenlose, allmälige Entwickelung der äusserlich sichtbaren Difformität sprach für die vermuthete Spondyl-olisthesis, obwohl anamnestisch ein Trauma, ein Sturz nicht nachzuweisen war. Die negativen Ergebnisse der Anamnese erinnern an mehrere der früher von anderer Seite beschriebenen Fälle. Immerhin war die Diagnose der Spondylolisthesis mit grosser Wahrscheinlichkeit gerechtfertigt, da ein Spondylizem sich ohne Weiteres ausschliessen liess, eine etwaige Exostose der Lendensäule zunächst einen abweichenden inneren Untersuchungsbefund ergeben und ferner nicht die äussere Gestalt des Beckens in der geschilderten Weise verändert hätte.

Jedenfalls mag der Grad der Olisthesis kein sehr hoher gewesen sein. Bezüglich der Aetiologie lässt sich leider nichts Bestimmtes für diesen Fall aussagen.

Die Frau reiste an demselben Tage wieder heim und kam zu meinem Bedauern seither noch nicht wieder nach Berlin.

Dritter Berliner Fall.

Frau Clara Fischm . . . ., geb. B . . . . m, 28jährige Klempnersfrau aus Brandenburg, kam, um sich wegen Kreuzschmerzen

Raths zu erholen, am 10. September 1883 in das Berliner chirurgische Universitätsklinicum. Auch bei dieser Frau war die äussere Gestalt derart auffallend und an Spondyl-olisthesis erinnernd, dass ich sofort an das Vorliegen einer solchen denken musste. Die Untersuchung bestätigte denn auch die Präsumptivdiagnose bis auf ein gewisses Schwanken zwischen Spondylizema und Spondyl-olisthesis lumbosacralis.

Frau Clara F. hat als Kind Scharlach und Masern gehabt, ist im 16. Jahre menstruirt worden, heirathete mit 24 Jahren und hat zwei Mal geboren, im Januar 1880 und am 2. April 1882. Das erste Kind wurde spontan zwei Wochen zu früh, das zweite mittels der Zange geboren, da der Kopf einige Stunden lang im Beckenausgange stand. Die Wochenbetten waren normal. Erst seit ihrer ersten Entbindung leidet Frau F. stets an mehr oder minder heftigen Kreuzschmerzen und Schwächegefühl, auch hat sich ihre Gestalt allmälig verändert, indem sie etwas kleiner geworden, ihre Hüften allmälig stark herausgetreten sind und in der zweiten Schwangerschaft sich ein Hängebauch entwickelt hat. Besonders klagt Patientin über ein Gefühl von Steifigkeit im Kreuze und über Unvermögen sich anzustrengen; namentlich kann sie nichts mehr auf den Armen vor sich her tragen, da sie das Gefühl hat, als müsste sie ihre Bürde fallen lassen. Auch ist es Patientin aufgefallen, dass sie in der zweiten Schwangerschaft nur sehr stark nach hinten gebeugt einhergehen konnte. Kurz vor dem Ende der ersten Schwangerschaft hat Patientin eine Lungenentzündung durchgemacht und damals vier Wochen zu Bett gelegen.

Einer Verletzung, eines etwaigen Sturzes in ihrer Kindheit weiss sich Patientin nicht mehr zu entsinnen, giebt aber an, dass sie schon als Kind nicht im Stande gewesen sei, sich nach vorn zu bücken, weil sie dabei Schmerzen empfand. Sie ist deshalb öfters von ihrer Mutter gescholten worden. „Ich bin eine alte Frau und bücke mich und arbeite, und du bist ein junges Mädchen und wirst es nicht können!“ waren die von Fr. F.... ausdrücklich citirten Worte ihrer Mutter. Schon als Mädchen wurde Frau F.... deshalb vor neun Jahren von ihrer Mutter zu dem heimischen Arzte gebracht, da die letztere Verdacht „auf eine hohe Schulter“ gehabt hatte. Der betreffende College fand eine Therapie zur Zeit nicht nöthig: „das werde sich schon wieder auswachsen.“

Schliesslich erwähnt Patientin noch, sie empfinde beim Gehen stets eine Ermüdung im Kreuze und müsse sich mit beiden Händen auf die Hüften stützen, das schaffe ihr sofort eine Erleichterung. An irgend welchen Eiterungsprocessen, an Rachitis u. s. w. hat Patientin niemals gelitten, auch erinnert sich Patientin derartiger Vorkommnisse in ihrer Familie nicht. Sie selbst hat zu Ende des ersten Lebensjahres gehen gelernt und sich angeblich rechtzeitig entwickelt.

Maasse:

Körperhöhe	152,0
Distantia trochanterum majorum femorum	30,0
„ cristarum ilei	29,5
„ spinarum anteriorum superiorum ilei	28,5
„ „ posteriorum superiorum ilei	9,0
„ S-angulorum curv. posterioris crist. ilei	14,0
„ tuberum ischii	6,75
Conjugata externa	19,5
„ exitus	6,5
„ angustiarum	9,0
Sagittalmaass vom Schamwinkel bis zum fünften Lendendorn	19,0
Conjugata diagonalis spuria	10,0 (?)
„ spuria introitus pelvis minoris	8,0 (?)
Höhe der Symphysis pubis	6,5

Statt einer eingehenden Beschreibung der einzelnen Merkmale der Difformität, welche in den meisten Punkten eine typische Wiederholung davon bei anderen einschlägigen Fällen abgeben würde, füge ich hier drei Abbildungen (Fig. 1, 2, 3) von Frau Clara F.... ein, welche die Verhältnisse in der anschaulichsten Weise illustriren. Besonders interessant war auch die Gangspur der Person, welche ebenfalls denen anderer Frauen mit spondyl-olisthetischem Becken mittleren Grades entsprach. Aus den Maassen und Abbildungen geht zunächst mit Evidenz hervor, dass es sich um ein Becken mit sogenanntem äusserlich kyphotischen Charakter und um eine Pelvis obtecta handelt. Nach Ausschluss der ferner liegenden Anomalien kann es sich einzig und allein um die Differentialdiagnose zwischen Spondylizema und Spondyl-olisthesis lumbosacralis handeln, und ist gerade für die Stellung dieser Differentialdiagnose der Fall besonders interessant.

Betrachtet man die Rücken- und Profilansicht (Fig. 2 u. 3), so

sieht man, dass eine pathologische Kyphose der oberen Wirbelsäule nicht vorliegt. Wohl aber springt der fünfte Lendendorn, einem Gibbus lumbosacralis nicht ganz unähnlich, hinten vor. Ein kyphotischer Gibbus besteht jedoch so gut wie niemals, wenn es sich nicht gerade um eine Cervicodorsalkyphose handelt, aus einem isolirten

Fig. 1. Fig. 2. Fig. 3.

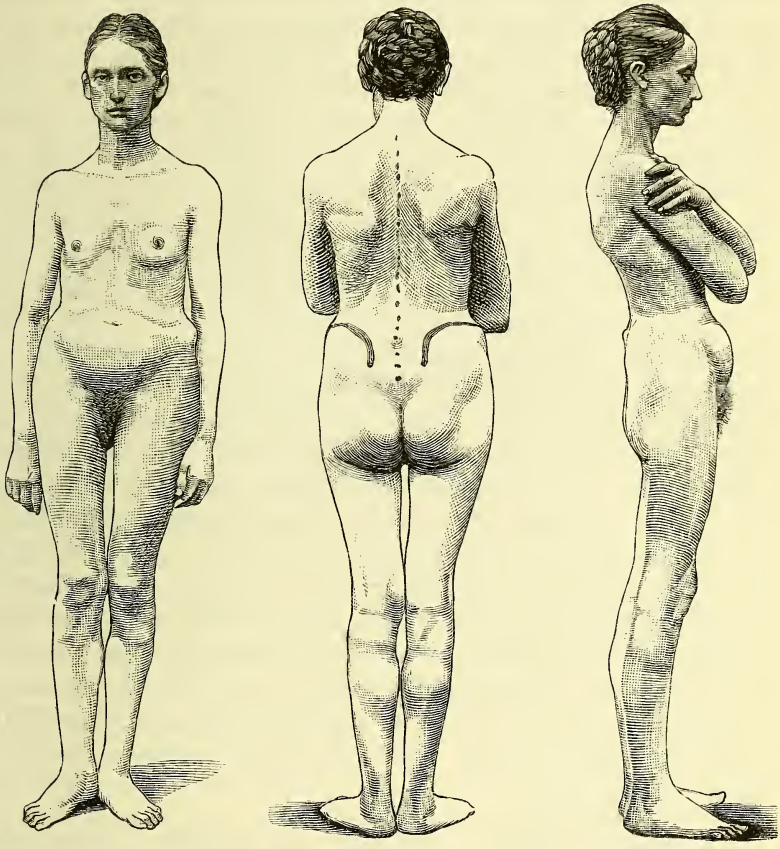

Fig. 1—3. Vorder-, Rücken- und Seitenansicht der Frau Clara F....., 28jährige IIpara.

Dorne, während man sich hier durch Betastung davon überzeugen kann, dass es der fünfte Lendendorn allein ist, welcher an der hinteren Seite der Lumbosacralregion vorspringt und sich seitlich und von oben und unten her betasten lässt. Zudem wäre, wenn es sich hier um einen sogenannten kyphotischen, d. h. wegen der Lumbosacralregion spondylizematischen Gibbus handelte, die Len-

densäule in toto gar zu wenig nach vorn geneigt. Der fünfte Lendendorn springt vollständig wie an dem Münchener spondyl-olisthetischen Becken und wie am Züricher, wo er intra vitam für den ersten Kreuzdorn gehalten worden war, isolirt vor. Bei einer pathologisch winkligen Kyphose bilden die Dornen der betreffenden Region in toto einen mehr weniger geschwungenen Bogen, wenn die Wirbelkörper infolge des cariösen Processes eingesunken sind, während hier der fünfte Lendendorn ganz allein hervorragt und treppenstufenförmig der vierte Lendendorn gegen ihn abfällt. Vergleicht man z. B. Fig. 3 hier mit den Profilabbildungen der mit spondylizematischem Becken behafteten Frau Ottilie Grassau[1]), so sieht man sofort den auffallenden Unterschied zwischen der mehr weniger arcuären Kyphose bei Frau Grassau, deren stumpfen Lumbosacralhöcker und dem isolirt scharf hervorspringenden fünften Lendendorn hier. Es besteht hier zwischen ihm und der übrigen Lendensäule die winkelige Einsattelung, welche dadurch zu Stande kommt, dass die gesammte obere Lendensäule (d. h. die ganze Wirbelsäule bis zum vierten Lendenwirbel) mit der Vorderhälfte des fünften Lendenwirbels, mit dessen Körper und vorderer Bogenhälfte, auf denen ja die höher oben gelegene Partie der Wirbelsäule direct ruht, nach vorn herabgeglitten ist, während die hintere Hälfte des fünften Lendenwirbelbogens, also auch sein Dorn allein hinten auf dem Kreuzbeine zurückgeblieben ist. Streng genommen findet also die Sattelbildung in der hinteren Ansicht der Wirbelsäule zwischen dem fünften und vierten Lendenwirbelbogen statt, nicht aber zwischen Kreuzbein und Lendenwirbelsäule direct. Ja, die Art dieser winkeligen Einsattelung ist so charakteristisch, dass sie allein zu genügen scheint, das Spondylizema hier, gegenüber der Spondyl-olisthesis, auszuschliessen.

Zweitens würden, wie schon oben erwähnt, beim Spondylizem die Wirbelsäule und der Oberkörper mehr nach vorn geneigt sein, wie z. B. in der Abbildung der erwähnten Frau Grassau, während bei Frau F.... die Haltung des Oberkörpers

---

1) Neugebauer, „Zur Casuistik des spondyl-olisthetischen Beckens.“ Dieses Archiv, Bd. XIX, Heft 3, S. 448, Fig. 3, oder

Winckel, „Klinische Beobachtungen zur Dystokie durch Beckenenge.“ Leipzig 1882. Tafel II, Fig. 6.

noch eine nach hinten geneigte ist und erst bei maximaler Olisthesis eine Vornüberneigung eintritt.

Drittens fehlen uns die anamnestischen Angaben bezüglich der Entwickelung eines spondylizematischen Beckens. Ein Spondylizem entwickelt sich eben niemals so ganz latent; die charakteristischen Symptomenbilder der Pott'schen Kyphose sind bekannt genug, so dass ich daran nicht erst zu erinnern brauche. Die Spondyl-olisthesis dagegen entwickelt sich meistens, oft fast vollständig schleichend, nur selten rasch und wird gelegentlich graduell durch intercurrirende Schwangerschaften sehr gefördert.

Im vorliegenden Falle nun bestand eine Anomalie der Lumbosacralgegend schon vor einem Decennium, als das Mädchen, obschon fast ganz gesund, sich nicht nach vorn bücken konnte. Seit der ersten Schwangerschaft entwickelte sich die Difformität immer mehr, namentlich bei einer zweiten Schwangerschaft durch erneute andauernde Mehrbelastung der Lendensäule.

Fünf Tage nach der ersten Untersuchung brachte ich Patientin in die Berliner Universitäts-Frauenklinik und bat Herrn Schröder und den zur Zeit anwesenden Herrn P. Müller aus Bern, die Frau zu untersuchen. Es war jetzt der Scheitel des Glittwinkels nicht recht scharf zu tasten, ferner waren die Weichtheile in demselben ziemlich beträchtlich geschwellt, fast „weich", so dass man an das Vorliegen etwa eines beginnenden Senkungsabscesses am Promontorium einer stark entwickelten Pott'schen Lumbosacralkyphose denken konnte. Dies machte die Herren Schröder und Müller etwas zweifelhaft, ob es sich nicht doch um ein Spondylizem handelte. Mir fiel diese Schwellung der Weichtheile um so mehr auf, als sie das erste Mal (bei der Untersuchung vor fünf Tagen, nach welcher die Frau durch 24 Stunden Leibschmerzen empfunden hatte) nicht so beträchtlich gewesen war. Ich hatte damals bei der ersten Untersuchung in der Poliklinik wegen des Interesses, welches der Fall bot, eine grössere Reihe von Collegen und Studenten untersuchen lassen, und ist es wohl denkbar, dass eine solche mehrmalige Untersuchung nicht ohne Folgen blieb. Bei Untersuchung der Hallenserin Henriette R... und der Dresdnerin Amalie H..., der Pragerin Francisca D.... war übrigens ein ganz ähnlicher Schwellungszustand der Weichtheile bei der Untersuchung vorhanden. Es spricht dieser Umstand nicht gegen die Spondyl-olisthesis, denn es ist wohl anzunehmen, dass eine so hochgradige Deformation und Dislocation der

Wirbelsäule sich nicht ohne begleitende lokale chronische Reizzustände in den Weichtheilen vollzieht. Ganz abgesehen davon und von der Anamnese sichern aber noch mehrere andere Punkte hier die Diagnose. Einmal lag, wie angegeben, der getastete Glittwinkel unterhalb der Höhe der Promontorialkante des Os sacrum, während bei einer spondylizematischen Lumbosacralkyphose der Scheitel des Knickwinkels in dieser Promontorialkante liegen, man also seitlich von diesem Knickwinkel aus auf die vorderen Kanten der Massae laterales ossis sacri gelangen müsste. Ferner erschien die Dicke der hinteren Beckenwand in einer in der Höhe der Beckeneingangsebene gedachten Sagittalmedianebene zu umfänglich, die hintere Beckenwand war eben hier gebildet vom fünften Lendenwirbelkörper + erstem Kreuzbeinwirbelkörper + hinterem Bogen und Dorn des fünften Lendenwirbels — ein diagnostisches Merkmal, auf dessen Verwerthung und Messung ich schon in meiner ersten Arbeit[1]) u. a. behufs Messung der Conjugata spuria durch Abzug des Sagittalmaasses der hinteren Beckenwand an dieser Stelle vom Maasse der Conjugata externa hingewiesen habe. Endlich kommt noch die charakteristische Beschaffenheit der sphärischen Lateralwinkel Breisky's uns zu Hülfe, sowie der Umstand, dass man seitlich von dem herabgedrängten fünften Lendenwirbelkörper an der hinteren Beckenwand noch etwas in die Höhe tasten muss, um an die lateralen Theile der Promontorialkante des Kreuzbeines zu gelangen. Unterstützend für die Diagnose sind Anamnese, Verlauf und Symptome, Entwickelungsgang der vorliegenden Difformität, Körperhaltung u. s. w.

Angesichts der angeführten Gründe dürfte daher wohl jeder Einwand bezüglich der klinischen Präsumptiv-Diagnose

1) „Zur Entwickelungsgeschichte des spondyl-olisthetischen Beckens u. s. w.“ S. 36 ff.

„Eine weitere Eigenthümlichkeit der spondyl-olisthetischen Becken ergiebt sich theoretisch wie in praxi aus der Vorlagerung der Lendenwirbel (speciell des fünften Lendenwirbelkörpers) vor die ersten Kreuzwirbel. Die hierdurch bedingte sagittale Verdickung der hinteren Beckenwand in der Höhe der Sacralbasis ergiebt eine auffallend grosse Differenz zwischen Diameter Baudelocquii und Conjugata pseudovera u. s. w.“, und S. 37: „Sollte es gelingen, im gegebenen Falle die Dicke der hinteren Beckenwand instrumentell zu messen, so wäre die Berechnung der Conjugata spuria aus der Diameter Baudelocquii ermöglicht“ u. ff.

beseitigt erscheinen, wie denn dieselbe auch von Herrn Schröder gebilligt wurde.

Frau F.... empfand, wie sie selbst angab, Erleichterung, wenn sie sich beim Gehen mit den Händen auf ihre Hüften stützte. Es hiess also nur dem Winke der Natur folgen, um die Lumbosacraljunctur durch einen Stützapparat nach Möglichkeit zu entlasten; wie ich dies schon in meinem Halleschen Falle gethan und wie es Volkmann in seinem Halleschen Falle gemacht, legte ich der Frau in der Sayre'schen Schwebe mit meinem Berliner Collegen Barth ein provisorisches Gypscorsett an, und wollte später, falls dies den gewünschten Erfolg hatte, einen Filzschienenapparat anfertigen lassen. Nach Application dieses Corsetts empfand Patientin sofort eine Linderung und reiste zufrieden heim. Am 25. und 27. September schrieb sie mir, das Corsett sei ihr in den ersten Tagen etwas unbequem und lästig gewesen, sie könne aber jetzt Nachts besser schlafen und am Tage besser gehen und sei jetzt sehr zufrieden damit.

Nun, das Corsett muss ja wohl die Beschwerden beseitigen —, wie aber wird es mit der Difformität? Ein Stillstand erfolgt meist erst im Stadium der completen Spondyloptosis, wenn die bezüglichen beiden Wirbelkörper einen beinahe rechten oder gar schon spitzen Winkel mit einander bilden. Dann, wenn der vierte Lendenwirbelbogen schon fast direct dem ersten Kreuzwirbel aufliegt, erfolgt meist ein Stillstand des Gleitens und eine Synostose, d. h. dann, wenn der erste Kreuzwirbelkörper soweit in das Lumen des Wirbelkanales des fünften Lendenwirbels eingedrungen ist, dass er die vordere und hintere Wirbelbogenhälfte des fünften Lendenwirbelbogens entweder total auseinander getrieben oder die beide verbindenden, elongirten Portiones interarticulares derselben ad maximum comprimirt und zum Druckschwund gebracht hat. Eine weitere Elongation des fünften Lendenwirbelbogens kann nicht mehr erfolgen, weil der fünfte Lendenwirbelkörper schon ganz auf der Vorderfläche des Kreuzbeines aufruht, resp. mit seiner Höhenaxe schon senkrecht zur Höhenaxe des ersten Kreuzwirbelkörpers steht, resp. schon einen spitzen Winkel mit ihr bildet. Nun, dann müsste man ja gerade die Fortentwickelung der Difformität fördern, jeder Entlastungsversuch wäre also zu verwerfen? Glücklicherweise ist dem nicht so, denn, wie die Erfahrung gezeigt hat, kann in jedem Stadium ein Stillstand der Spondyl-olisthesis durch Synostose, also eine

Heilung, stattfinden. Eine erneute Schwangerschaft allerdings dürfte wohl geeignet sein, hier die eingeschlagenen Heilungsmaassregeln zu vereiteln. Ich will, soweit es möglich ist, Frau F.... im Auge behalten und hoffe gelegentlich über das Resultat dieses orthopädischen Behandlungsverfahrens der Spondyl-olisthesis berichten zu können.

Dritter Strassburger Fall.

Ich habe auf S. 53 meiner ersten Arbeit[1]) gesagt: „Die Erfahrung hat mich noch nicht gelehrt, ob ich zu viel sage, wenn ich mich anheischig machen möchte, die Trägerin eines spondyl-olisthetischen Beckens auf der Strasse unter der Menge zu erkennen."

Seit jener Zeit habe ich mir das eigenthümliche Bild solcher Personen noch mehr eingeprägt. Am 7. October vorigen Jahres traf ich mit Dr. Swedelin aus Petersburg in Strassburg in einer der Gassen am Münster eine in elsässische Tracht gekleidete Frau, die ein so auffallendes Aeussere bot, dass ich sie näher ins Auge fasste. Körperhaltung und Gangart waren die der Spondyl-olisthesis lumbosacralis. Es gelang mir bald die gutmüthige Frau, nachdem ich noch durch eine Mittelsperson in Erfahrung gebracht, dass sie an Kreuzschmerzen leide, mit der Zange entbunden sei u. s. w., in die gynäkologische Klinik zu schaffen, wo ich zu meiner Freude die Richtigkeit der Präsumptivdiagnose bestätigen konnte. Die Herren Freund, Haeckel und Swedelin schlossen sich meiner Diagnose völlig an. Die folgenden Abbildungen dürften jeden Zweifel beseitigen.

Maasse:

Körperhöhe	154,0
Distantia cristarum ossis ilei	32,0
„ trochanterum majorum femoris	31,0
„ spinarum anteriorum superiorum ilei	28,0
„ „ posteriorum „ „	9,5
„ S-angulorum curvat. cristae ilei	14,0
„ tuberum ischii	6,7

1) „Zur Entwickelungsgeschichte des spondyl-olisthetischen Beckens und seiner Diagnose" (mit Berücksichtigung von Körperhaltung und Gangspur). Mit 97 Holzschnitten im Texte. Halle und Dorpat 1882.

Conjugata externa	18,0
„ normalis	18,5
„ angustiarum	10,0
„ exitus	7,5
„ diagonalis bis zum Glittwinkel	12,0
„ „ „ „ prominentesten Theile der Lendensäule	?
„ „ spuria	ungefähr 9,5 – 10,0

Eine Scoliose bedingt eine leichte Asymmetrie des Beckens. Eine nur halbseitig entwickelte Olisthesis ist nicht sicher nachweisbar. Die lumbodorsale lordotische Rinne ist sehr tief; wegen starker Hautdecken und stark entwickelten Unterhautfettgewebes sind die einzelnen Dornen der Lumbosacralpartie nur sehr undeutlich zu tasten. Der Hiatus sacralis dagegen und der vierte und dritte Kreuzdorn ist deutlich tastbar.

Die Wirbelsäule weist eine mehrfache scoliotische Drehung auf: im Cervicodorsaltheile nach rechts, im dorsolumbalen nach links und im lumbosacralen nach rechts. Die rechte Hüfte steht weiter hinten vor und hebt sich schärfer winklig von der Taille ab als die linke, wo die Cristo-axillarlinie mehr gerade oder leicht geschwungen verläuft. Der Thorax ist gedreht und ins Becken eingesenkt, was sich durch die thoracopelvinen Einsenkungsfalten verräth. Auch die Innenrotation des unteren Endes des Kreuz- und Steissbeines zeigen sich schon äusserlich durch das markirte Auftreten der seitlichen Dellen im Gesäss, welche den Incisurae ischiadicae majores entsprechen. Auch der Hängebauch und Situs genitalium anterior, die verminderte Beckenneigung sind an den Abbildungen (Fig. 4, 5, 6) sichtbar. Ich habe eine Abbildung der Frau in Costüm mit eingefügt (Fig. 7), weil ja dieses Bild es gewesen war, was mir, unterstützt von der eigenthümlichen Gangart der Person, die Diagnose aufgedrängt hatte.

Diese Abbildungen zeigen mit den zahlreichen früheren die auffallendste Uebereinstimmung in den meisten Punkten. Die Erscheinung einer mit einer Spondyl-olisthesis lumbosacralis höheren Grades behafteten Person ist in der That so frappant, dass sie sich dem Gedächtniss wohl für immer einprägt; verräth sich doch diese bisher für so überaus selten angesehene Difformität selbst im täglichen Verkehr ohne jede Specialuntersuchung. Als Beleg füge ich hier ohne jeden Commentar Fig. 9 — 11 ein, welche die von

Dr. v. Rabenau 1883 entbundene, von Swedelin in diesem Archiv beschriebene Berlinerin Frau R.... angekleidet darstellen und verweise auf einen Vergleich mit Fig. 7 dieser Arbeit und mit den Abbildungen in Swedelin's Aufsatze.

Frau Sophie O..., 45 Jahre alt, gebürtig aus Nymphersheim, Schreinersfrau in Strassburg, will als Kind stets gesund

Fig. 4. Fig. 5.

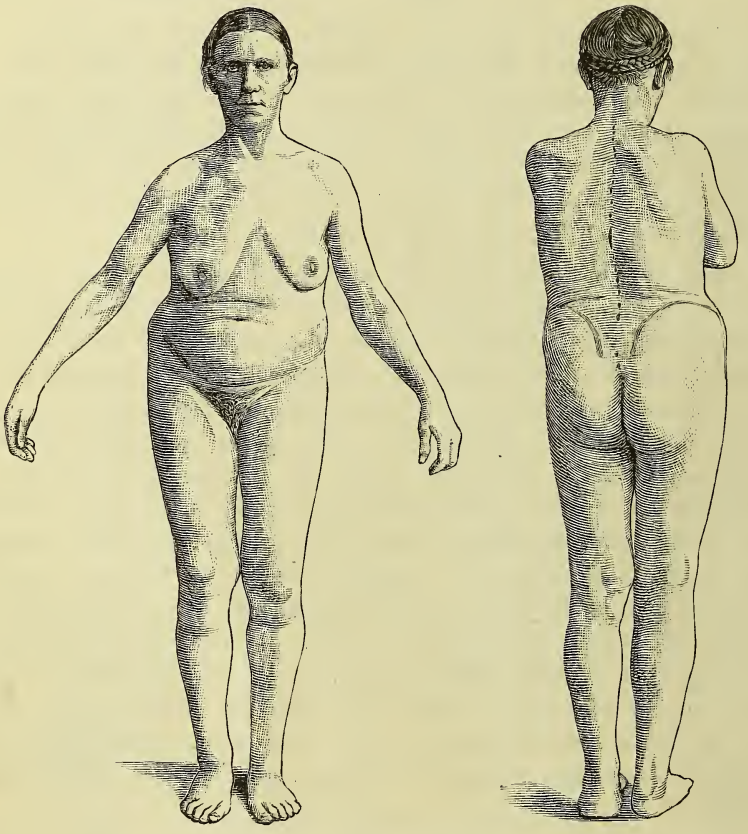

Fig. 4—7. Frau Sophie O...., 45jährige IIIpara.

und normal gebaut gewesen sein. Aber schon als junges Mädchen litt sie an Kreuzschmerzen und war niemals im Stande, irgend schwerere Sachen vom Boden zu heben oder zu tragen, namentlich konnte sie nichts „vor sich her tragen". Sie hat drei Mal geboren, vor elf Jahren verhältnissmässig leicht, vor acht Jahren schwerer und vor einem Jahre musste, da der Kopf

über drei Stunden im Ausgange stand, Dr. Hueter mittels der Zange die Geburt beendigen. Seit der vorletzten Entbindung haben die Kreuzschmerzen zugenommen und hat sich eine Difformität entwickelt. Patientin ist kleiner geworden, ihre Hüften sind allmälig herausgetreten. Seit der zweiten Entbindung,

Fig. 6.

Fig. 7.

besonders aber in der dritten Schwangerschaft, entwickelte sich ein lästiger Hängebauch und wurde der früher normale Gang watschelnd.

Die Gangspur (Fig. 8) ist die charakteristische der Personen mit einem äusserlich kyphotischen Beckenhabitus, die ich in meinen früheren Arbeiten ausführlich geschildert habe. Ich füge nur hinzu, dass

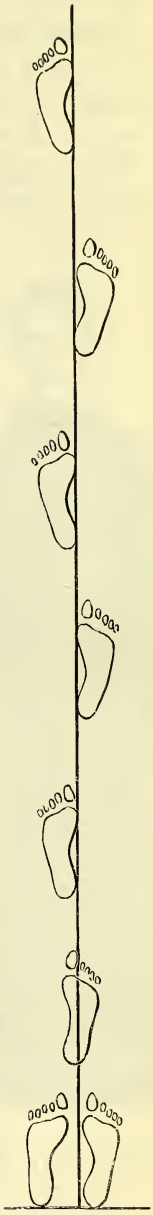

Fig. 8. Ichnogramm der Frau Sophie O . . . ($^1/_{15}$ der natürl. Grösse.)

der Gang watschelnd, gleich dem einer Ente war mit sehr ausgiebigen seitlichen Schwankungen des Oberkörpers.

Herr Hueter in Strassburg hat mir mitgetheilt, dass er nach der Entbindung die Frau niemals wieder gesehen habe. Da er den Kopf bereits im Ausgange stehend vorfand, hatte er eine Beckenexploration unterlassen und nur constatirt, dass der Ausgang ziemlich bedeutend quer verengt war.

Fig. 9. Fig. 10. Fig. 11.

Fig. 9—11. Vorder-, Rücken- und Seitenansicht einer mit spondyl-olisthetischem Becken behafteten Frau. (Spondyloptosis.)

Pariser Fall.

Gelegentlich eines Besuches bei Herrn Prof. Charpentier in Paris machte mich derselbe auf die auffallende Aehnlichkeit der äusseren Erscheinung einer 1868 von ihm beobachteten Frau

mit den Abbildungen von Frau Berndt (siehe die auf S. 36 zum Vergleiche eingeschaltete Abbildung Figur 13) aufmerksam. Die betreffende Person ist im Jahre 1868 als IVpara spontan in der Pariser École d'Accouchements entbunden worden und hatte der damalige Director der Anstalt, der verstorbene Prof. Depaul, seiner Zeit eine congenitale doppelseitige Oberschenkelluxation diagnosticirt. Die beiden zur Zeit aufgenommenen Photogramme sind nachträglich als Typus der äusseren Erscheinung des Rumpfes bei der genannten Luxation in die Lehrbücher übergegangen, so z. B. in das Charpentier'sche Lehrbuch: Traité des accouchements, Paris 1883, Tome II, p. 116, Fig. 418 u. 419, in die Abhandlung von Guéniot: „Des luxations coxo-fémorales soit congénitales, soit spontanées au point de vue des accouchements." Paris 1869. S. 108, 109, Fig. 11 u. 12. Handelte es sich hier thatsächlich um ein Luxationsbecken? Oder hatte sich Depaul in seiner Diagnose geirrt? Eine Luxation der Oberschenkel hat hier meines Erachtens nicht vorgelegen; möglich ist es wohl, dass ein watschelnder Gang (marche en canard), wie es bei diesem Leiden die Regel ist, bei spondyl-olisthetischen Becken aber oft vorkommt, die allgemeine Missgestaltung des Körpers durch Verkürzung auf den ersten Anblick hin an eine solche Luxation denken liess, zumal die Symptomatologie der spondyl-olisthetischen Becken zur Zeit noch wenig geklärt und diese Becken für so selten angesehen wurden, dass man sie eben in der Regel übersah. Betrachtet man jedoch die besagten Bilder (siehe Fig. 12 u. 14) etwas eingehender, so bemerkt man erstens, dass die Trochanteren an ihrem normalen Platze sind, dass die grösste Breite der Beckenregion in der Bicristal- statt in der Bitrochanteriallinie liegt, dass die Verkürzung nicht die Oberschenkel, sondern die Lendenregion des Rückens betrifft, dass das Becken eine Form hat, wie sie dem sogenannten kyphotischen Becken zukommt, d. h. eine Formveränderung gerade in entgegengesetztem Sinne als bei der Luxatio duplex femorum iliaca erfahren hat. Die Haltung und Form des Beckens, seine aufgehobene Neigung, die lang erscheinenden unteren Extremitäten, die Form des Gesässes, der Situs anterior rimae pudendi u. s. w., die gesammte äussere Configuration weisen mit Bestimmtheit darauf hin, dass hier nicht ein Luxationsbecken, sondern eine bestimmte Form der „Pelvis obtecta" vorlag und zwar ein spondylizematisches oder ein spondyl-olisthetisches Becken und zwar geht aus der Rückenansicht hervor, dass ein Gibbus

hier nicht existirt, folglich kann es sich nur um ein spondylolisthetisches Becken gehandelt haben. Dieser Deduction stimmten übrigens die Herren Charpentier, Guéniot, Tarnier, Porak, Doléris, Trélat, Desprès und mehrere andere der Pariser Geburtshelfer und Chirurgen, welchen ich dieselbe vorlegte, vollkommen bei.

Fig. 12. Fig. 13. Fig. 14.

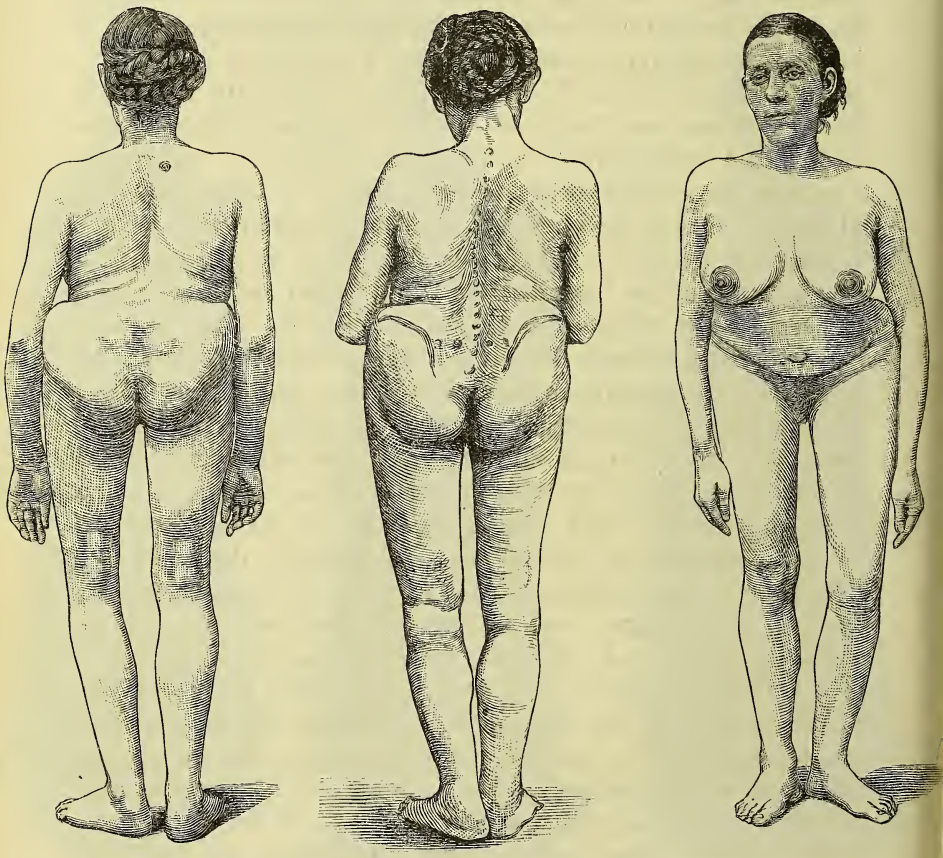

Fig. 12 u. 14. Rücken- und Vorderansicht einer 1868 in der Pariser École d'accouchements zur Zeit Prof. Depaul's spontan entbundenen IVpara mit der ex aspectu motivirten Präsumptiv-Diagnose: „Pelvis spondyl-olisthetica" (nach einem Photogramm, in verkleinertem Maassstabe).

Fig. 13. Minna B., 26jährige IIgravida — spondyl-olisthetisches Becken. Zur Vergleichung eingeschaltet (aus Neugebauer, dieses Archiv, Bd. XIX, S. 448, Fig. I.)

Ich sehe von jeder weiteren Motivirung meiner Anschauung ab, weil meines Erachtens die beigebrachten Abbildungen den Beweis der Richtigkeit derselben erbringen und verweise nur auf den einfachsten Schlüssel zur Analyse der Verhältnisse, auf die Längen- und Breitenverhältnisse der in Frage stehenden Körperregion.

Vergleichen wir Fig. 15, 16, 17 und 18, so bemerken wir Folgendes:

Zieht man in jeder der Contourskizzen die Bitrochanterenlinie (AB), die Bicristallinie (CD), verbindet man jederseits A mit D und B mit C durch gerade Linien und verlängert dieselben nach der Seite zu, nach welcher die Linien AD und BC convergiren, so schneiden sich diese verlängerten Trochanterocristallinien in einem Punkte E. Dieser Schnittpunkt E liegt beim normalen Becken (Fig. 15) sehr hoch oberhalb der Bitrochanterenlinie, beim Luxationsbecken (Fig. 16) [*] rückt er ziemlich bedeutend herab, beim spondyl-olisthetischen Becken (Fig. 17) liegt er unterhalb der Bitrochanterenlinie.

Im ersten Falle bildet die Figur $ABCD$ ein Trapez mit unterer Basis, im zweiten Falle desgleichen, im dritten Falle liegt die Basis des Trapezes oben, oder wenn man von dem gleichschenkligen Dreieck ABE spricht, so hat dasselbe seine Spitze in den ersten beiden Fällen oberhalb, im letzen unterhalb des Beckens. Die Form, Höhe, Breite des Trapez, des Dreieckes u. s. w. sind natürlich in diesen drei Fällen ganz verschiedene und für jedes Schema typisch. Betrachtet man nun eine Contourskizze der Rückenansicht jener Beobachtung Depaul's (Fig. 18) vom selben Gesichspunkte aus, so findet man die Basis des Trapezes, des Dreieckes unterhalb der Beckenregion, und zwar ist das bewusste Dreieck hier nicht gleichschenklig, seine Spitze E ist wegen complicirender Scoliose nach rechts abgewichen. Die Verschiedenheit der eben betonten Verhältnisse ist zunächst in der relativen Stellungsverschiedenheit der Hüftbeine zum Oberschenkel begründet.

In dem frontalen Beckendiagramm (Fig. 19) ist schematisch die Formveränderung des Beckens veranschaulicht. Beim normalen Becken $ABCD$ schneiden sich die Verlängerungen der Seitenkanten des Beckens unter dem Winkel $\measuredangle x$, beim Luxationsbecken der bewussten Varietät schneiden sich diese Linien unter einem Winkel $\measuredangle z$, der spitzer ist und dessen Scheitel

tiefer hinabgerückt ist, beim spondyl-olisthetischen Becken unter dem stumpferen Winkel $\measuredangle y$, dessen Scheitel hinaufgerückt ist. Entsprechend der Deformation machen die Hüftbeine, abgesehen von der charakteristischen Veränderung ihrer Form, vermehrter

Fig. 15. Fig. 16.

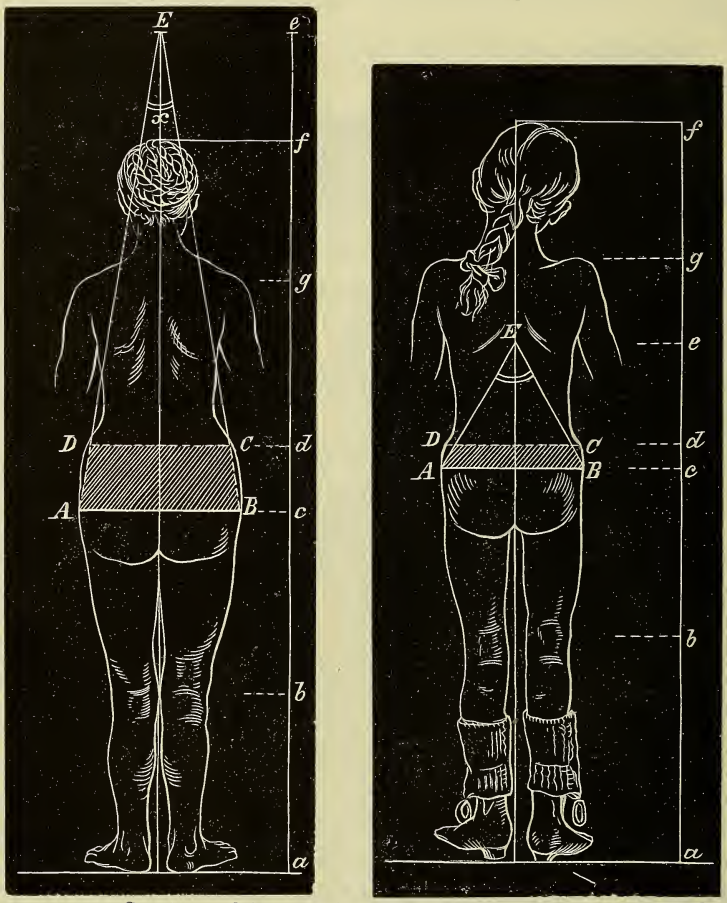

Fig. 15—18. Contourskizzen (Schemata 15, 16, 18 nach zu Grunde liegenden Photogrammen gezeichnet).

Fig. 15. Normale Configuration (s. Neugebauer, dieses Archiv, Bd. XIX, S. 450, Fig. IV).

Fig. 16. Configuration bei Luxatio femorum congenita iliaca duplex. (Nach Hamilton.)

oder verminderter Sagittalspannung, eine Drehung um ihre sagittale Axe, beim spondyl-olisthetischen Becken unter Verschmälerung der Breite des Ausganges, beim Luxationsbecken umgekehrt, wie dies in der Zeichnung durch Pfeile angegeben ist. Entsprechend nimmt

Fig. 17.

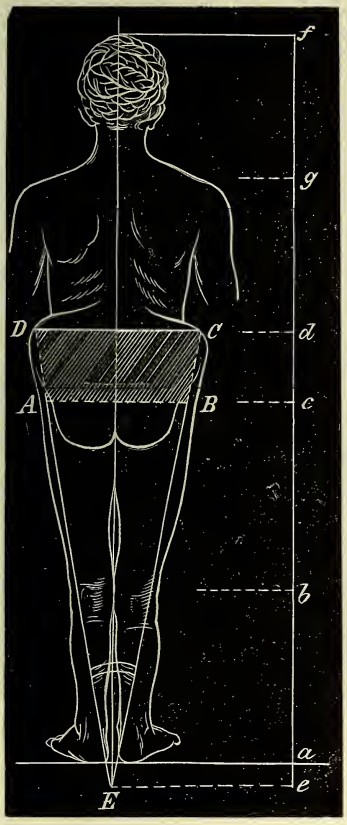

Fig. 18.

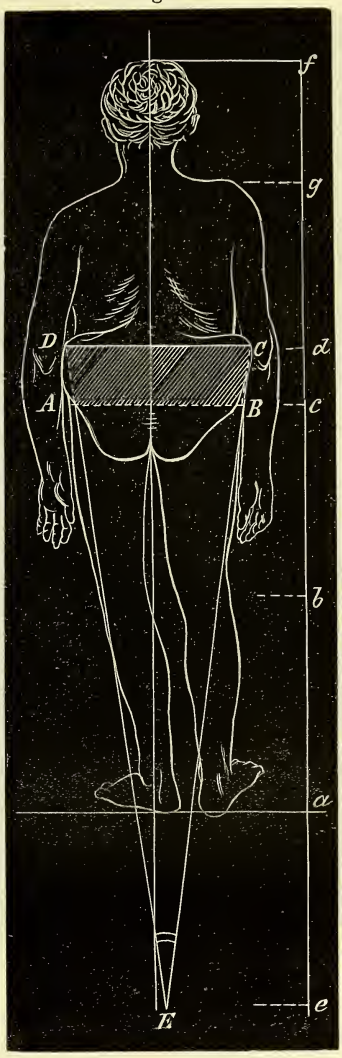

Fig. 17. Configuration bei spondyl-olisthetischem Becken (s. Neugebauer, dieses Archiv, Bd. XIX, S. 450, Fig. 6).

Fig. 18. Configuration der Pariserin G..... (nach einem von Depaul 1868 aufgenommenen Photogramm).

AB = Bitrochanterenlinie.

CD = Bicristallinie.

E = Schnittpunkt der nach der Seite ihrer Convergenz verlängerten Trochanterocristallinien.

ABCD = Cristotrochanterenviereck.

Seitlich sind an Höhenmessern mit *a*—*g* die Höhenverhältnisse der einzelnen Regionen angegeben.

Fig. 19.

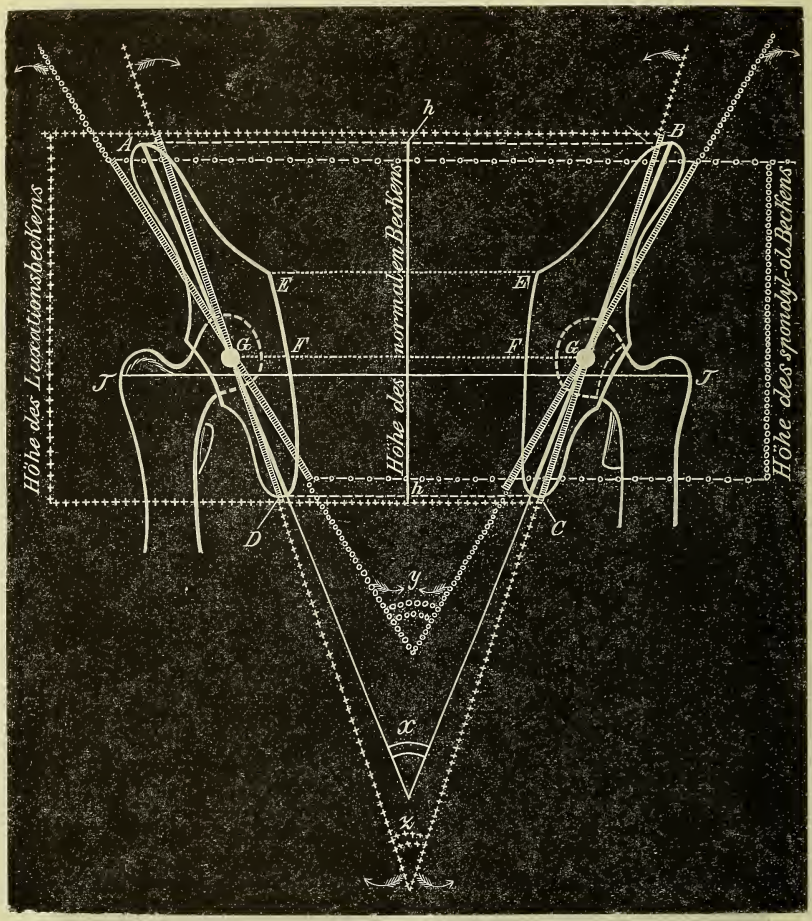

Metamorphose des frontalen Beckendiagrammes (schematisch).

—— Normales Becken.
++++ Becken mit Luxatio femorum duplex iliaca congenita.
ooooo Spondyl-olisthetisches Becken.
AB = Bicristallinie.
TT = Bitrochanterenlinie.
EE = Querdurchmesser des Einganges
FF = „ der Höhle } des kleinen Beckens.
CD = „ des Ausganges
GG = Beckenqueraxe.
hh = Höhe des normalen Beckens.
x = Schnittwinkel der verlängerten Seitenkanten des normalen Beckens.
y = „ „ „ „ „ Beckens mit Luxatio femorum iliaca duplex congenita.
z = Schnittwinkel der verlängerten Seitenkanten des spondyl-olisthetischen Beckens.
⟶ = Richtung der Drehung der Hüftbeine.

auch die Höhe des Beckens (*hh*) ab oder zu u. s. w. Es ist in diesem Schema nur dem oben besagten Grundprincip Rechnung getragen und daher von allen anderen Merkmalen der beiden Anomalien abgesehen worden, ja ich habe nicht einmal die Oberschenkelköpfe in luxirter Stellung eingetragen, weil es ja zu verschiedenartige Formen dieser Luxation giebt und jeder ein anderes Bild gewidmet sein müsste. Es sind auch nicht Extreme ins Auge gefasst, es soll ganz im Allgemeinen das oben Gesagte veranschaulicht werden.

Trotz aller Bemühungen habe ich leider nur wenig über die Geburts- resp. Krankengeschichte der Pariserin G. erfahren können. Die ziemlich spärlichen Journalnotizen besagen nur, dass die $27^1/_2$jährige Putzmacherin Elise Guinot, am 18. Mai 1868 als IVpara, nachdem sie drei Mal vorzeitig geboren hatte, in die Anstalt kam, am 20. Mai spontan entbunden, am 1. Juni entlassen wurde. (L'enfant bien portant pésait 3160 grammes.)

Bezüglich der Anamnese heisst es [l. c., bei Guéniot]: 1re grossesse: avortement à 3 mois et demi; 2e grossesse: avortement à 6 mois; 3e grossesse: accouchement à terme; application du forceps à cause de procidence du cordon; 4e grossesse: accouchement normal."

Endlich heisst es in dem klinischen Geburtsjournale in einer mit Bleifeder geschriebenen Anmerkung: „La malade porte au niveau de la région lombaire une gibbosité considérable."

Diese letzte Notiz ist von besonderem Interesse, insofern sie meiner obigen Deduction zu widersprechen scheint, indess zeigt die genaue Betrachtung der Rückenansicht des photographischen Originals, dass ein Gibbus im Sinne des spondylizematischen Beckens hier nicht existirt, es ist daher mit der „gibbosité considérable" wahrscheinlich der stark hervortretende untere Theil eines spondyl-olisthetischen Lendensattels bezeichnet, d. h. der prominirende fünfte Lendendorn inclusive der hinteren prominirenden Sacralbasis.

Vor einigen Wochen spielte mir der Zufall abermals eine Beobachtung in die Hand, die meines Erachtens ebenfalls hierher gehört. Es handelt sich um die 26jährige Tochter eines Pariser Bäckermeisters P...., deren eigenthümliche Configuration meine Aufmerksamkeit erregt hatte. Leider scheiterten alle meine Bemühungen, eine genauere Untersuchung zu veranstalten, an dem

Widerstande des jungen Mädchens und ihrer Angehörigen. Nichtsdestoweniger nehme ich keinen Anstand, hier auf diese Beobachtung einzugehen, weil ich die gegründete Vermuthung hege, dass dies Mädchen über kurz oder lang, sobald sie erst einmal heirathet, in ärztliche Beobachtung gelangen wird, zumal ich sie der Aufmerksamkeit einiger Pariser Collegen anempfohlen habe.

Fräul. P., als Kind wohlgebildet und rechtzeitig entwickelt, frei von hereditärer Belastung, ist als zweijähriges Mädchen gestürzt, war seither bis vor zwei Jahren leidend und ist zehn Jahre lang ärztlich behandelt worden. Sie empfand zunächst Gehstörungen, später vage Schmerzen im Kreuze und der Lendengegend. Bettlägerig war sie niemals längere Zeit hindurch, ihre Krankheit hatte einen schleichenden Charakter, wenig prägnante Symptome. Anfangs wurde ein Knie „mit Sinapismen" behandelt, später „la maladie s'est portée dans les reins". Das hervorragendste Merkmal des Leidens war eine ganz allmälige Verkürzung des Oberkörpers und seitliches Hervortreten der Hüften. Die Kleider wurden zu lang. Dabei war die Körperhaltung stets gerade, nie nach vorn gebeugt, Fieber, Eiterung u. s. w. waren nie vorhanden, der allgemeine Ernährungs- und Kräftezustand stets gut. Seit zwei Jahren haben sich auch Schmerzen in der Kreuzgegend mehr weniger allmälig verloren und fühlt sich das junge Mädchen zur Zeit nicht krank. Das ist Alles, was ich zu erfahren vermochte. Die äussere Erscheinung ist ein lebendes Seitenstück zu der Berlinerin Frau R. (s. diese Arbeit Fig. 9—11). Leider kann ich nicht einmal eine Abbildung vorlegen. Meines Erachtens handelt es sich hier dem äusseren Habitus und der Gangart nach bestimmt um eine Pelvis obtecta mit äusserlich kyphotischem Charakter, und zwar einmal wegen der übertrieben geraden Körperhaltung, andererseits wegen der Anamnese um ein spondyl-olisthetisches Becken. Ein Malum Pottii der Lumbosacralregion, ein Spondylizema Herrgott's kann wohl statthaben, ohne dass die Wirbelsäule einsinkt, den Beckeneingang bedeckt, und ohne einen eigentlichen Gibbus zu bilden, ich bezweifle aber, dass ein höherer Grad von Pelvis obtecta spondylizematica ohne Gibbus und andererseits ohne markirte Vornüberneigung des Oberkörpers vorkommt. Erinnern will ich an die Differentialdiagnose zwischen Spondyl-olisthesis und Spondylizem bei Fr. Ottilie Grassau in Dresden (s. Neugebauer, dieses Archiv, Bd. XIX, Heft 3, Fig. 3 u. s. w.).

Meinen bisherigen Erfahrungen nach möchte ich diese zweite, oder wenn wir die Vénus hottentote als erste registriren, diese dritte Pariser Beobachtung ebenfalls der Casuistik der Spondyl-olisthesis einreihen, will mich jedoch vorläufig, da das Ergebniss einer genaueren inneren und äusseren Untersuchung noch abzuwarten steht und ich zur Zeit nicht einmal eine Abbildung beibringen kann, auf seine beiläufige Erwähnung beschränken, um so mehr als nach Möglichkeit dafür gesorgt ist, diesen Fall über kurz oder lang für die Wissenschaft auszubeuten. Sollte ich mich in der ex adspectu gestellten Präsumptivdiagnose geirrt haben, so fällt dies jedenfalls nicht zum Nachtheile unserer diagnostischen Kentnisse aus.

Es sei mir gestattet, hier einige Erörterungen über die zwischen Herrn Herrgott und mir herrschende Meinungsverschiedenheit bezüglich der Genese der Spondyl-olisthesis einzufügen.

Wie bekannt, hat Herrgott (sen.) in Nancy seiner Zeit mehrere Arbeiten über die spondyl-olisthetischen und die lumbosacralkyphotischen Becken veröffentlicht und zur Bezeichnung der letzteren den Ausdruck: spondyl-izematische Becken geschaffen (σπόνδυλος, Wirbel und ἴζημα = affaissement = Niedrigwerden, Zusammensinken). Herrgott hat damit der Nomenclatur der Becken einen praktischen Dienst erwiesen. Wir sprechen ex usu von einem kyphotischen Becken, wenn wir das Becken eines mit einer Kyphose der Wirbelsäuse behafteten Individuums meinen. Das Becken selbst ist aber in diesen Fällen gar nicht kyphotisch, seine hintere Wand weist nirgends einen Buckel auf, sondern es ist ein entsprechend einer Kyphosis der Wirbelsäule im Allgemeinen, sei sie höher oder weiter unten, durch die Rumpflast formverändertes Becken, und zwar weist diese Formveränderung je nach dem höheren oder tieferen Sitze der Kyphosis verschieden hohe Grade auf. Kyphotisch ist das Becken selbst erst dann, wenn seine hintere Wand an der Bildung des κῦφος theilnimmt. Der anatomische, geburtshülflich in Betracht kommende Charakter eines kyphotischen Beckens ist aber ein je nach dem Sitze der Kyphose so sehr verschiedener, dass es dringend wünschenswerth erscheint, die einzelnen Hauptformen wenigstens durch verschiedene Bezeichnung zu trennen. Wollen wir nun nicht den Ausdruck kyphotisches Becken für das lumbosacralkyphotische allein beibehalten und die anderen: „Becken bei Kyphose im Dorsum u. s. w.“ nennen, so ist eine Sonderbezeichnung der lumbosacralkyphotischen Becken,

wie sie Herrgott durch die Bezeichnung spondyl-izematische Becken geschaffen hat, sehr erwünscht, indem wir die Becken bei höher oben sitzender Kyphose dann wie früher, cum grano salis verstanden, unter dem Namen kyphotische zusammenfassen. Eine Sonderung der lumbosacralkyphotischen Becken erscheint um so mehr geboten, als sie ja einen wesentlich von den übrigen sogenannten kyphotischen abweichenden Charakter darbieten. Während bei den letzteren nur die Veränderung der Maasse des kleinen Beckens in Betracht kommt, handelt es sich bei den ersteren um eine Veränderung der geburtshülflich in Betracht kommenden Maasse des grossen Beckens, speciell um eine Verkürzung der Sagittalmaasse. Es ist das lumbosacralkyphotische Becken eine Pelvis obtecta, und dieser kommt geburtshülflich die doppelt grössere Bedeutung zu als den übrigen sogenannten kyphotischen Becken. Zudem ist eine Sonderbezeichnung der lumbosacralkyphotischen Becken diagnostisch gegenüber den spondylolisthetischen sehr erwünscht, und empfiehlt es sich daher in doppelter Hinsicht, die Herrgott'sche Bezeichnung Spondylizem einzuführen.

Herrgott hat nun Spondylolisthesis und Spondylizem als eine gemeinsame Gruppe der Beckendeformationen, bedingt durch einen und denselben Process, das Malum Pottii, zusammenfassen wollen und den Unterschied aufgestellt:

a) Erkranken wesentlich die Wirbelkörper und verlieren sie ihre Resistenz, so sinkt die Wirbelsäule, unter „affaissement" derselben, mit Bildung eines Gibbus lumbosacralis auf das Becken vorn über — Spondylizema.

b) Erkranken aber wesentlich die Wirbelbögen und verlieren ihre Resistenz, so dass sie dem Zuge des belasteten Lendenwirbelkörpers nicht mehr genügenden Widerstand leisten können, so gleitet der fünfte Lendenwirbelkörper herab und es entsteht eine Spondyl-olisthesis.

In der französischen Literatur war bisher diese Anschauung Herrgott's so allgemein angenommen, dass z. B. Charpentier in seinem 1883 neu erschienenen Lehrbuche auf die Discussion der neueren, von denen Herrgott's abweichenden Ansichten überhaupt gar nicht eingeht, sondern noch in kategorischer Weise das Malum Pottii als einheitliche Ursache des Spon-

dylizems und der Spondyl-olisthesis hinstellt, obwohl diese Anschauung bereits vor langer Zeit widerlegt worden war und gegenwärtig, wie wir weiterhin sehen werden, auch von Herrgott selbst, ihrem Begründer, aufgegeben ist.

Ich habe in meinen bisherigen Arbeiten zunächst den Beweis erbracht, dass die Spondyl-olisthesis von dem Spondylizem grundverschieden ist in Beziehung auf die Genese, indem bei letzterer eine specifische Caries mit Substanzverlust mit oder ohne Eiterung vorliegt, ein Malum Pottii, sofern die Deformation nicht eine rein traumatische war, bei der Olisthesis jedoch Caries und Substanzverlust fehlen und Caries, selbst wenn sie die Wirbelbögen befiele, bislang noch in keinem einzigen sicher erwiesenen Falle zur sogenannten Olisthesis geführt hat. (In den Fällen von Blasius und Ender erscheint mir die Diagnose nicht ganz sicher erhärtet.) Ich habe vielmehr das Spondylizem (die Pott'sche Kyphose) als eine dyskrasisch bedingte Difformität, die Spondyl-olisthesis als eine nicht dyskrasische, rein chirurgische hingestellt und die Genese der letzteren ausschliesslich auf einen congenitalen Ossificationsdefect oder auf eine entsprechende Fractur zurückgeführt.

Herrgott hat nach Kenntnissnahme meiner Arbeiten mir die Ehre erwiesen, das bezüglich der Aetiologie der Spondyl-olisthesis Gesagte ins Französische zu übertragen (s. Annales de Gynécologie, Mai 1883: „Spondylizème et Spondylolisthésis, Nouveaux documents pour l'étude de ces deux espèces de lésions pelviennes") und wie folgt Stellung genommen.

Zunächst scheint Herrgott die Fälle von auf Grund congenitaler Spondylolysis interarticularis entwickelter Spondyl-olisthesis nicht recht anerkennen zu wollen, s. l. c., S. 329: „Nous ne croyons pas devoir mentionner" (in dem von Herrgott gegebenen Verzeichniss der spondyl-olisthetischen Becken) „le bassin de la Vénus hottentote de Paris ni le bassin de Bonn, sur lesquels les documents obtenus ne nous ont pas paru assez précis." Nun nach Sicherstellung dieser Art von Genese an dem Breslauer und Berliner Falle von Olisthesis des verletzten Wirbels, an den beiden Würzburger Becken u. s. w. dürfte wohl der Zweifel an der Spondyl-olisthesis der Vénus hottentote behoben sein.

Bezüglich der übrigen von mir ausnahmslos auf eine Fractur des fünften Lendenwirbelbogens oder der Sacralgelenkfortsätze bezogenen Fälle bezieht Herrgott die Entwickelung der Diffor-

mität nicht auf diese Fractur, sondern auf einen durch einen „État inflammatoire" gegebenen Resistenzverlust des Lendenwirbelbogens.

S. 350: „Il faut évidemment que la vertèbre perde sa résistance normale." „On ne peut plus admettre que deux causes qui puissent produire cet effet; il faut que l'arc qui supporte les articulations soit brisé ou ramolli: brisé par une action traumatique énergique qui produirait immédiatement le déplacement, ou ramolli par un travail pathologique." Da nun, wie Herrgott fortfährt, die Olisthesis nie plötzlich entsteht, sondern in allmäliger jahrelanger Dauer des Leidens, so entscheidet er sich für die letztere Genese, um so mehr, als sich an den Präparaten „traces d'inflammation osseuse manifeste: ostéophytes, raréfaction osseuse, disparition de portion osseuse etc." finden, „tout ce qui prouve qu'un travail inflammatoire chronique a accompagné l'évolution de cette lésion."

Auf S. 351 heisst es: „Nous n'étions donc pas si éloigné de la vérité, quand nous disions, qu'une maladie identique, de nature inflammatoire chronique (nous disions carie, ce qui est incontestable pour le corps de la vertèbre, peut être moins exact pour l'arc) attaquant deux parties différentes de la vertèbre pouvait entraîner deux déformations pelviennes essentiellement différentes."

Zum Schluss sagt Herrgott S. 352: „Nous regrettons vivement de ne pouvoir admettre complètement la conclusion finale de Neugebauer: „„Elle est formulée ainsi: „La spondylolisthésis est une difformité chirurgicale qui quelquefois a pour cause une anomalie d'ossification d'un arc vertébral, mais qui plus souvent est causée par un traumatisme."""

Die Anschauung Neugebauer's, heisst es ferner, „nous paraît moins satisfaisante que celle que nous avons donnée, car elle n'attribue pas au travail inflammatoire le rôle important qui nous paraît lui appartenir. Si le traumatisme était la cause efficiente, la difformité le suivrait immédiatement, ce qui n'est pas; un temps plus ou moins long, le plus souvent très long, des mois, des années s'écoulent avant que la difformité ne se produise, elle n'arrive que quand l'inflammation a accompli son œuvre modificatrice de la consistance de la vertèbre, quand celle-ci ne lui permit plus de maintenir la continuité de la colonne."

Ich möchte hierauf Folgendes erwidern: Zunächst

hat Herrgott gegenwärtig das früher betonte Malum Pottii fallen lassen und bezieht den Resistenzverlust des Wirbelbogens in seinen Portiones interarticulares auf einen „État inflammatoire chronique". Nun, wodurch ist denn dieser chronische Entzündungs- und Erweichungszustand hervorgerufen? War er primär? Sicher nicht. Wodurch war er schliesslich bedingt? Durch eine Fractur, ein Trauma. Ich beziehe die Genese der Olisthesis auf dieses Trauma — ohne dieses würde der Herrgott'sche chronisch-entzündliche Erweichungszustand fehlen, folglich auch Olisthesis. Herrgott dagegen bezieht die Genese auf den von mir als secundär betonten Zustand des Wirbelbogens, sagt aber selbst auf S. 350 und 351: Dieser chronisch-entzündliche Reizungszustand sei der Anamnese nach meist durch ein Trauma bedingt.

Er zählt die von mir aufgestellten anamnestischen Angaben bezüglich constatirter Fracturen und Traumata auf und sagt, es seien dies .... „toutes actions traumatiques dont le maximum d'effet devait retentir dans la région lombosacrée. — N'est-ce pas là la cause la plus fréquente des inflammations osseuses chroniques?" „Une fois admis l'état inflammatoire, **suite du traumatisme**, le processus devient clair." — „La déformation de l'os telle que nous la voyons, ne peut se produire que si l'os a perdu sa résistance sous l'influence chronique, car alors seulement il peut s'allonger, s'aplatir et subir, sous l'influence de conditions statistiques nouvelles, les transformations" — —; „en un mot, comme origine de la lésion, nous voyons un traumatisme qui ne brise pas l'os, la lésion serait autre, mais qui l'enflamme, le ramollit et permet toute cette métamorphose."

Zunächst ist es unrichtig, dass eine Fractur die Deformation resp. Dislocation sofort hervorbringen muss. Sie kann es, muss es aber nicht. Die Dislocation nach Fracturen erfolgt ja sehr oft erst durch secundäre innere oder äussere Einflüsse, Muskelzug, Belastung während der Heilungsdauer u. s. w., sobald die Kraft des Sturzes, Schlages u. s. w. schon an dem Widerstande des Knochens sich erschöpft hatte. Es kann ja der Eintritt der Dislocation der Fragmente zeitlich von dem der Fractur bis zu einem gewissen Grade getrennt sein, wie z. B. bei unpassend angelegten Verbänden nachträglich oft Dislocationen, Difformitäten entstehen, die hier und da ausgeblieben wären, wenn die Heilung der Natur überlassen worden wäre. Das Trauma, der Sturz setzt bei der Olisthesis die Fractur, die Prädisposi-

tion zur Olisthesis, die Rumpflast besorgt die Difformität resp. die Deformation. Dass infolge der veränderten statischen Bedingungen, sowie infolge der Fractur Infraction u. s. w. selbst ein chronisch-entzündlicher Reizungszustand der Knochen zu Stande kommt und eine Rolle bei der Olisthesis mit spielt, ist ja selbstverständlich und nie bestritten worden. Dieser Reizungszustand ist aber nie primär, sondern stets secundär, folglich nicht die Ursache, sondern ein begleitender Process der Spondyl-olisthesis und eine Folge des Trauma, folglich die Spondyl-olisthesis selbst durch ein Trauma bedingt.

Sagt doch Herrgott selbst, dieser angeblich maassgebende chronisch-entzündliche Reizungszustand sei eine suite du traumatisme.

Die Differenz zwischen Herrgott's und meiner Anschauung ist also nur die, dass Herrgott einen durch Trauma bedingten chronisch-entzündlichen Reizungszustand des Wirbels für das Primäre erklärt, ich aber auf die letzte der Ursachen, auf das Trauma selbst zurückgreife, da ohne dieses jener primäre chronisch-entzündliche Reizungszustand nicht zu Stande käme. Es handelt sich im Wesentlichen lediglich nur noch um einen Wortstreit, da Herrgott, mit welchem ich kürzlich in Nancy persönlich Rücksprache genommen, sich mir gegenüber dahin aussprach, es sei ihm bei seiner Gegenüberstellung von Spondylizem und Spondyl-olisthesis durchaus nicht speciell darauf angekommen, beide Erkrankungen als durch den gleichen specifischen Process, das Malum Pottii begründet hinzustellen, sondern vielmehr nur zu betonen, dass das Spondylizema eine Folge der Erweichung resp. Schmelzung der Wirbelkörper, also eine Folge einer Erkrankung der Wirbelkörper sei, die Spondyl-olisthesis jedoch die Folge einer (wenn auch traumatisch bedingten) Erkrankung (= ramollissement) der Wirbelbögen.

Ende September erhielt ich von Herrn Professor Frankenhäuser, dem ich an dieser Stelle für sein bereitwilliges Entgegenkommen meinen Dank sage, das Züricher Becken zur Untersuchung nach Freiburg gesandt. Ich weichte an der einen Hälfte des Präparates die Bandmassen auf und hob den vierten Lendenwirbel in toto vom fünften ab, um so das Corpus delicti, den fünften Bogen freizulegen, und präparirte an beiden Hälften des

Präparates soweit als nöthig und möglich die störenden Bandmassen ab. Ich fand beiderseits die untrüglichen Spuren einer Fractur der Interarticularportion am fünften Bogen, deren Existenz ich schon früher a priori vermuthet hatte. Die Verhältnisse ähneln sehr denen am Halleschen Becken Olshausen's, denen am Lütticher und wahrscheinlich auch am Prager Becken *B.*

Ohne auf eine genauere Beschreibung dieses interessanten und so verhängnissvoll gewordenen Beckens einzugehen, will ich die Verhältnisse des Corpus delicti, der Lumbosacralverbindung durch einige Abbildungen erläutern. Wie bekannt hat die Olisthesis an dem Züricher Becken bereits den Grad der Spondyloptosis erreicht, der fünfte Lendenwirbelkörper liegt in toto innerhalb des kleinen Beckens, seine hintere Bogenspange und sein hinten isolirt stark hervorragender Dorn sind an normaler Stelle geblieben, der Körper des ersten Kreuzwirbels ist unter entsprechender Sagittalerweiterung des Lumen des Wirbelkanales des letzten Lendenwirbels in dasselbe eingedrungen, gomphotisch eingetrieben worden. Selbstverständlich muss also der Bogen des letzten Lendenwirbels um so viel in seinen Portiones interarticulares verlängert sein, als sich sein Körper von der hinteren Bogenquerspange entfernt hat. Weist der nach Abhebung des vierten Lendenwirbels von oben her am Präparate blossgelegte fünfte Lendenwirbelbogen diese Zugelongation in den Portiones interarticulares auf? Als Antwort diene Fig. 20. Man sieht hier eine maximale Sagittalverlängerung des Bogens, der obere oder vordere Gelenkfortsatz *a* hat sich in der That mehrere Centimeter von dem unteren oder hinteren Gelenkfortsatze *b* entfernt, entsprechend der Olisthesis der vorderen Wirbelhälfte. Der obere oder vordere Gelenkfortsatz *a* ist sehr in die Länge gezogen, entsprechend einer in Fig. 21 sichtbaren Flachlegung und secundären Formveränderung (durch Druck) des unteren Gelenkfortsatzes des vierten Lendenwirbels.

Vergleichen wir Fig. 20 mit den entsprechenden Bildern des Lütticher und Halle'schen Beckens (siehe Neugebauer, dieses Archiv, Bd. XX, Heft 1, Fig. 29 und Fig. 11) so sehen wir hier genau die gleichen Verhältnisse. Ja, eine speciellere Beschreibung dieses Züricher Falles erscheint fast überflüssig.

In Figur 21 sehen wir die Interarticularportion des fünften Bogens fast oder ganz geschwunden. Durch Druckusur und Zugelongation derselben ist es soweit gekommen, dass hier der un-

tere Gelenkfortsatz des vierten Lendenwirbels und dessen hintere Bogenquerspange stellenweise direct dem Seitentheile des ersten Kreuzwirbels aufruhten, d. h. der letztere (sein Körper) ist so weit in das Kanallumen des fünften Lendenwirbels eingedrungen, dass er die beiden Segmente des fünften Lendenwirbels ganz auseinandergetrieben, das vordere ganz nach vorn dislocirt und vom

Fig. 20.

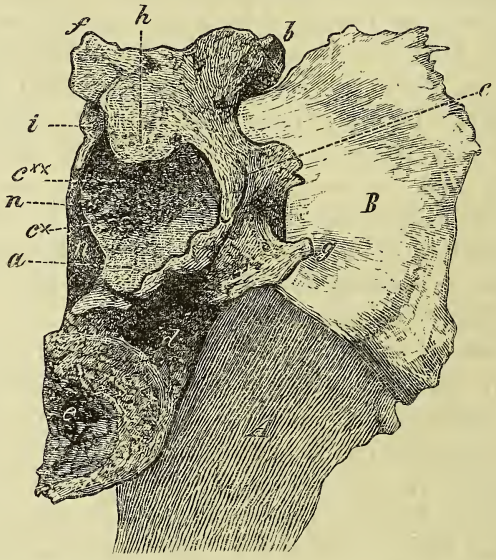

Fig. 20. Linke Hälfte des Kreuzbeines und der fünfte Lendenwirbel des Züricher spondyl-olisthetischen Beckens von oben her gesehen (nach einem Photogramm).

A = Os sacrum.
B = Massa lateralis ossis sacri sinistra.
a = Processus articularis superior.
b = Processus articularis inferior.
c = Portio interarticularis arcus.
d = Collum.
e = Corpus.
f = Processus spinosus.
g = Processus transversus.
h u. i = neophytische Knochenspangen vertebrae lumbalis quintae.
$c^* c^{**}$ = Durch Druckatrophie usurirte Partie des oberen Gelenkfortsatzes a und der Portio interarticularis c.
$n\,n$ = Blossliegende Partie der Oberfläche des ersten Sacralwirbelkörpers.

hinteren schliesslich ganz getrennt hat. Es liegt also der vierte Lendenwirbelbogen dem ersten Kreuzbeinwirbel schon stellenweise direct auf mit einer offenbaren Diastase zwischen vorderem (ab-

Fig. 21.

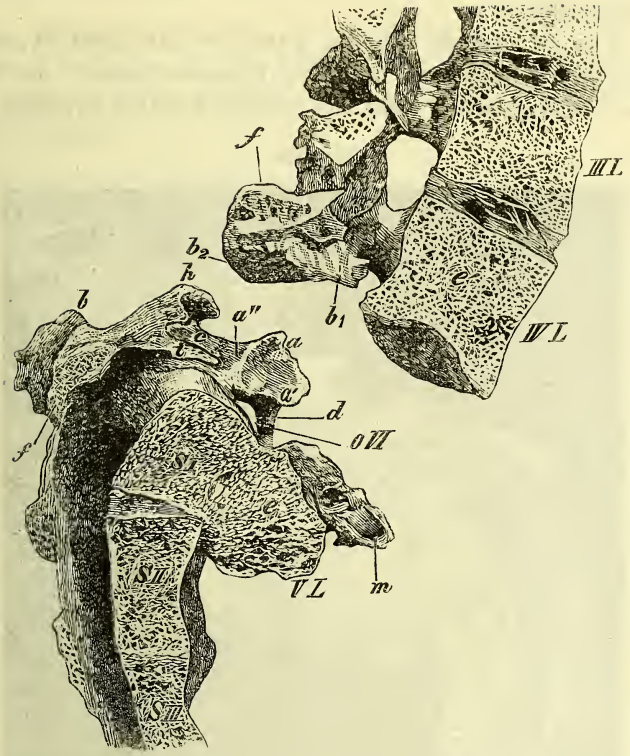

Fig. 21. Durch medianen Sagittalschnitt gewonnene Ansicht der linken Hälfte der Lumbosacralpartie des Züricher Beckens (nach Photogramm).
Der vierte Lendenwirbel ist vom fünften nach Erweichung der Bandmassen abgehoben.

III, *IV*, *V L* = Dritter, vierter und fünfter Lendenwirbelkörper.
S I, *II* u. *III* = Erster, zweiter und dritter Sacralwirbelkörper.
m = Eingetrocknete vorletzte Intervertebralscheibe.

des fünften Lendenwirbels.

e = Körper
f = Dorn
a = Oberer (vorderer) Gelenkfortsatz (*a'* und *a''* sein medianer und hinterer Rand)
b = Unterer (hinterer) Gelenkfortsatz
e = Interarticularportion des Bogens (durch Druckschwund ad maximum usurirt)
d = Bogenwurzel

b_1 = Durch Druck formentstellte, verlängerte und verbreiterte Gelenkfläche des unteren Gelenkfortsatzes des vierten Lendenwirbels, *f* = sein Dorn, *b_2* = hintere Partie des unteren Gelenkfortsatzes (*b_1*) und untere Fläche der hinteren Querspange seines Bogens; letztere, da sie der Vorderhälfte des letzten Wirbels aufruhend mit derselben nach vorn geglitten ist, war dem Seitentheile des ersten Kreuzwirbels fast direct aufliegend.

h = Ein osteophytisch erstarrter Theil der Bandmassen, welche den vierten mit dem fünften Lendenwirbelbogen hinten vereinten; derselbe, vom fünften Bogen ausgehend, umfasst krallenförmig den ihm allmälig entgleitenden vierten Lendenwirbelbogen.

i = Ein zackenförmiger rudimentärer Rest der ehemaligen Interarticularportion des fünften Bogens oder osteophytisch erstarrte Bandmasse.

geglittenem) und hinterem (zurückgebliebenem) Fragmente des fünften Lendenwirbels.

In Fig. 22, welche dieselbe Partie in situ darstellt, erkennt man leicht den vorderen und den hinteren Antheil des fünften Lendenwirbelbogens und sieht den directen Contact zwischen erstem

Fig. 22.

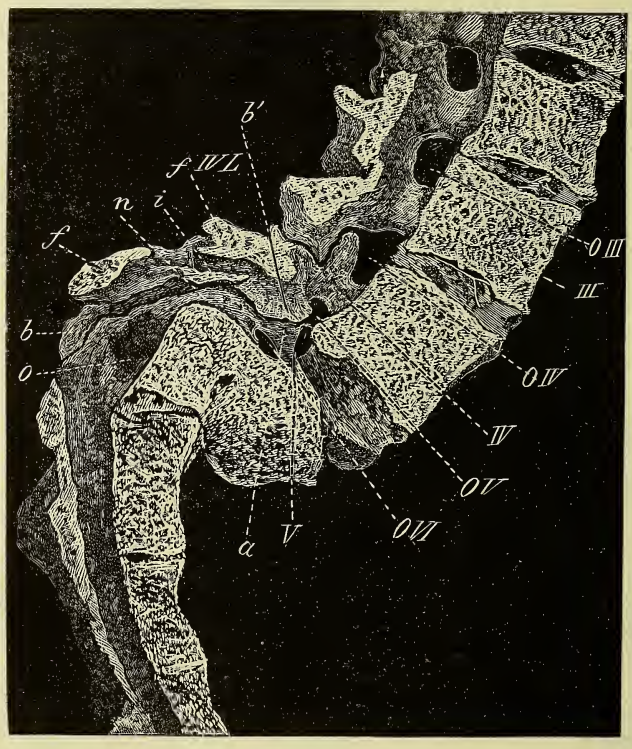

Fig. 22. Durch medianen Sagittalsägeschnitt gewonnene Innenansicht der linken Hälfte der Lumbosacralpartie des Züricher Beckens.

III, *IV*, *V* = Dritter, vierter und fünfter Lendenwirbelkörper.

O III, *O IV*, *O V* u. *O VI* = Die entsprechenden Foramina intervertebralia, *O* = Foramen sacrale anterius primum.

ff = Vierter und fünfter Lendendorn, ersterer ist ziemlich weit nach vorn geglitten, infolge dessen ragt letzterer isolirt hervor (vergl. Taf. III in Fr. Billeter: „Ein neuer Fall von hochgradiger Spondyl-olisthesis des Beckens." Inaug.-Diss. Zürich 1862).

a = Oberer Gelenkfortsatz
b = Unterer „ } des fünften Lendenwirbels.

b' = Unterer Gelenkfortsatz des vierten Lendenwirbels.

n = Blossliegende obere Fläche des ersten Kreuzwirbelkörpers.

i = Isolirte Knochenzacke (siehe *i* in Fig. 20 u. 21).

Kreuzwirbel und viertem Lendenwirbelbogen an der Stelle der ehemaligen Portio interarticularis des fünften Lendenwirbelbogens.

Der fünfte Lendenwirbel des Züricher Beckens stellt einen typischen Dolicho-kyrto-platyspondylus Lambl's dar und giebt seine Form Aufschluss über die allmälige Entstehung der Difformität.

Wodurch wurde nun hier der Process eingeleitet? Da die Continuität des fünften Lendenwirbelbogens nicht absolut an beiden Hälften aufgehoben ist, so schliessen wir eine congenitale Lateralspalte des Wirbelbogens aus. Ebensowenig ist eine primäre Fractur der Sacralgelenkfortsätze nachweisbar. Es erübrigt demnach nur, eine primäre Fractur oder Infraction des fünften Lendenwirbelbogens in den Portiones interarticulares anzunehmen. Der Bogen weist in der That die Spuren einer solchen Infraction, d. h. Dislocation der Fragmente, diffuses Callusgewebe, Druckusuren, Osteophyten und die Spuren jenes schleichenden secundären Entzündungsprocesses auf. Es ist aber unmöglich an diesem Präparate zu entscheiden, ob dieser Infraction hier nicht vielleicht die Bedeutung jener secundären Infraction des schon ad maximun gedehnten comprimirten, durch Druckusur atrophirten und winklig gekrümmten Bogens zukommt, welche entsteht bei einem brüsken Uebergange aus dem vorletzten in das letzte Stadium der Difformität, in das der completen Spndyloptosis. Es ist ja leicht erklärlich, dass die Spuren der primären und der secundären Deformation nur allzusehr verwischt und verschwommen erscheinen, sind doch Decennien seit dem Beginne des Leidens verstrichen; es muss daher die Frage, ob am Züricher Becken eine primäre Infraction des fünften Lendenwirbelbogens vorlag oder nicht, vorläufig offen bleiben. Wahrscheinlich ist diese Aetiologie, aber zur Zeit nur per exclusionem zu beweisen.

Ich habe im Laufe der Zeit von den bekannten 17 anatomischen Beckenpräparaten mit Spondyl-olisthesis zehn selbst zu untersuchen Gelegenheit gehabt, und zwar die beiden Prager, das Hallesche Olshausen'sche, das Breslauer, das Prag-Würzburger, das nun von mir eingereihte zweite Würzburger, das Münchener, das Paderborner und das Züricher Becken, das Becken der Vénus hottentote und ausserdem die beiden Präparate von Olisthesis am vorletzten Lendenwirbel in Berlin und Breslau neu beschrieben.

Bezüglich der übrigen sieben Becken, von denen das Halle-Giessener von Blasius verloren gegangen zu sein scheint und für welches ich ebenso wie für das Becken in Trier die Richtigkeit der pathologisch-anatomischen Diagnose entweder der Spondylolisthesis oder der Caries entschieden bezweifeln muss, musste ich mich in betreff der übrigen sechs Becken auf das Studium der Beschreibungen und Abbildungen beschränken. Meine Untersuchungen hatten mich vorläufig zu dem Resultate geführt, die Aetiologie der sogenannten Spondyl-olisthesis wie folgt, zu fassen.

1) Bestehen einer congenitalen Spondyloschizis interarticularis am Bogen des fünften Lendenwirbels ein- oder beiderseitig.[1])

---

1) Bezüglich der Spondylolysis interarticularis congenita möchte ich den 59 in meiner letzten Arbeit aufgezählten Fällen (dieses Archiv, Bd. XXI, Heft 2) heute einige neue hinzufügen, die ich in Freiburg, Basel, Strassburg und Paris angetroffen, und zwar als

Nr. 60: doppelseitige am fünften Lendenwirbel sub Nr. O II 6 des Freiburger anatomischen Museum;

Nr. 61: doppelseitige am fünften Lendenwirbel mit Trennung der hinteren Bogenspange in zwei Lateralspangen im Dorn (ibidem);

Nr. 62: doppelseitige am fünften Lendenwirbel ohne Nummer an einer Wirbelsäule mit sechs Kreuzwirbeln und fünf Lendenwirbeln (ibidem);

Nr. 63: angedeutete Spondylolysis interarticularis rechts am Bogen des zweiten Lendenwirbels an der Wirbelsäule eines drei- bis vierjährigen Kindes [Spirituspräparat] (ibidem);

Nr. 64: doppelseitig am fünften Lendenwirbel eines weiblichen Beckens der geburtshülflichen Sammlung in Basel (von einer Frau mit trichterförmigem Becken, die 42 Jahre alt als Ipara nach der Entbindung mit Perforation des Kindeskopfes zu Grunde gegangen war am 7. Februar 1880 (siehe Journal-Nr. 68 von 1880);

Nr. 65: doppelseitig an einem Lendenwirbel und

Nr. 66: einseitig (rechts) an einem Lendenwirbel, angeblich desselben Individuum (anatomisches Museum zu Basel);

Nr. 67: doppelseitig am letzten Wirbel einer aus vier Wirbeln bestehenden Lendensäule (ibidem);

Nr. 68 und 69: doppelseitig am vierten und fünften Lendenwirbel sub O III 8 (pathologisch-anatomisches Museum zu Freiburg);

Nr. 70: doppelseitig an einem Lendenwirbel sub Nr. 62, 1881 (anatomisches Museum zu Strassburg);

Nr. 71: einseitig links an einem Lendenwirbel sub Nr. 106, 1880 (ibidem), aber ohne Bipartition am Dorn und in der Mitte der hinteren Bogenspange (siehe Fig. 23);

Diese Entstehungsweise ist anatomisch sicher nachgewiesen an mehreren der einschlägigen Fälle, so z. B. am Pariser, Bonner, am Prag-Würzburger, am zweiten Würzburger Becken und an den beiden Präparaten von Olisthesis am vorletzten Lendenwirbel

---

Fig. 23.

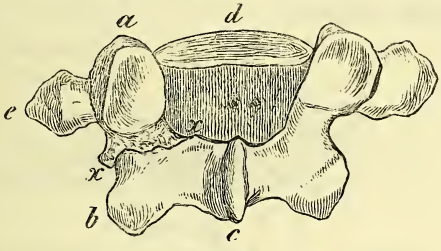

Linksseitige Spondylolysis interarticularis congenita eines Lendenwirbels (Strassburger anatomisches Museum 1880, Nr. 106 [vergl. die Abbildung: Neugebauer, dieses Archiv, Bd. XX, Heft 1, Fig. 16].

Nr. 72 und 73: doppelseitig am vierten und fünften Lendenwirbel eines männlichen Individuum sub Nr. O III 8 im anatomischen Museum zu Strassburg;

Nr. 74: einseitig rechts am vierten Rückenwirbel der höchst pervers ossificirten Wirbelsäule eines Fötus mit Rückgratsspalte des Lendenkreuzbeines und Hydrocephalus u. s. w. (ibidem).

(Ausser diesen Präparaten fand ich im Freiburger pathologisch-anatomischen Museum noch eine Fractur der Portio interarticularis am zweiten Lendenwirbel nach Schussverletzung. Der Wirbelkörper ist sagittal der Mitte nach getrennt, ausserdem die linke Seitenhälfte in einer Frontalebene zweigetheilt, die hintere Bogenspange interarticulär in toto, endlich von ihr der Dorn abgesprengt, so dass der Wirbel in vier Stücke zerlegt erscheint.)

Endlich bin ich selbst neuerdings noch in den Besitz mehrerer Präparate von Spondylolysis gelangt, deren Befund zum Theil von den gewöhnlichen sehr abweicht.

Nr. 75: doppelseitige Spondylolysis interarticularis congenita an einem weiblichen Skelet der anatomischen Sammlung von Professor Faraboeuf in Paris. Das Becken dieser Person weist ausserdem eine vollständige Verknöcherung der linksseitigen Ischiosacralbänder auf;

Nr. 76: fünfter Halswirbel eines Erwachsenen (s. Fig. 24), links wird der Bogen dicht hinter den Contouren des oberen Gelenkfortsatzes durch eine 1—2 mm klaffende congenitale Trennungsspalte durchsetzt, welche die Fläche des unteren Gelenkfortsatzes, oder so zu sagen die untere Gelenkfläche in zwei Theile, einen vorderen und einen hinteren Antheil zerlegt. Es handelt sich also auch um eine Spondylolysis interarticularis, nur durchsetzt dieselbe hier den unteren Gelenkfortsatz mit. Diese Abweichung mag wohl durch einen abweichenden Ossificationsmodus der Halswirbel bedingt sein. Dieser Fall erinnert sehr an den von Gruber beschriebenen (siehe Neugebauer, dieses

und liegt möglicherweise am Prager Becken *B* vor, falls es sich hier nicht um eine primäre Fractur der Portio interarticularis handelte. Eine Entscheidung lässt sich erst, dann aber auch sicher fällen, sobald es gestattet wird, den vierten Lendenwirbel

---

Archiv, Bd. XX, Heft 1, Fig. 12) und an die Spondyloschizis lateralis sinistra des Prag-Würzburger Beckens;

Fig. 24.

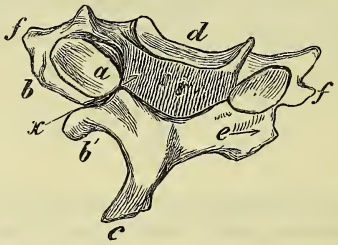

Fünfter Halswirbel mit einer congenitalen Spondylolysis lateralis sinistra des Bogens.

a = hinterer Gelenkfortsatz
b = unterer Gelenkfortsatz
b' = hinterer Antheil der Gelenkfläche des unteren Gelenkfortsatzes
c = Dorn
d = Körper
e = Interarticularportion
f = Querfortsatz
x = Spondylolysis

} des fünften Halswirbels.

Nr. 77 u. 78: Vierter und fünfter Lendenwirbel mit einer höchst eigenartigen, bisher noch nicht beobachteten Form der Spondylolysis. Während nämlich sonst meist der Spalt die Portio interarticularis des Bogens durchsetzt und andererseits meist der Bogen im Dorn in zwei Theile zerlegt ist, so ist hier an beiden Wirbeln die hintere Bogenspange sammt Dorn ganz wohlgebildet, aber es bildete der untere linke Gelenkfortsatz des vierten und der obere linke des fünften jeder ein isolirtes Knochenstück. Die Beschaffenheit der Trennungsflächen an den centralen Theilen, das äussere Aussehen spricht entschieden für einen congenitalen Befund.

Die peripheren Theile, d. h. die isolirten zwei Gelenkfortsätze sind leider an diesem Präparate verloren gegangen. Der fünfte Lendenwirbel ist skizzirt in Figur 25.

Nr. 79: Fünfter Lendenwirbel eines etwa 10jährigen Kindes, an welchem die rechtsseitige hintere Bogenhälfte ein isolirtes, durch Bandmassen einerseits mit der rechtsseitigen Portio interarticularis, andererseits mit linksseitiger Dornwurzel verbunden ist;

Nr. 80: fünfter Lendenwirbel mit doppelseitiger congenitaler Interarticularspalte. Diese letzten Präparate entstammen zumeist den Privatvorräthen

vom fünften abzuheben, und dieses wäre, wie ich mich seiner Zeit persönlich überzeugt habe, ohne Läsion des Präparates auszuführen.

Ich hatte dieser Tage bei einem Besuche der Sammlungen im Jardin des plantes in Paris Gelegenheit, das Skelett der Vénus hottentote, die im Alter von 38 Jahren in Paris am 1. Januar 1816 gestorben ist, persönlich zu untersuchen und muss in jeder Weise den Anschauungen von Hennig und Lambl beistimmen, dass hier eine beginnende Spondyl-olisthesis vorliegt, die aber wahrscheinlich nie einen höheren Grad erreicht hätte, wenn nicht etwa weitere Schwangerschaften befördernd hinzugekommen wären. Die getrennten Hälften des Wirbelbogens lassen sich nicht so anein-

---

der Anatomiediener verschiedener Anstalten, wo so manches interessante Specimen unbeachtet bei Seite geworfen, seiner Bestimmung entgegensieht, in diesem oder jenem Skelet verarbeitet zu werden. Einige Fälle fand ich auch unter den Wirbelvorräthen der Pariser Naturalienhändler.

Fig. 25.

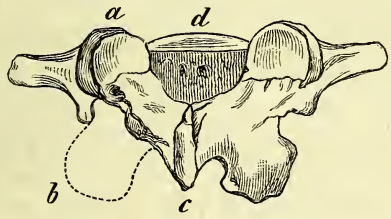

Fünfter Lendenwirbel mit Ossificationsdefect zwischen Bogen- und unterem Gelenkfortsatze links. Der letzte (*b*) bildete ein am Präparate isolirtes Knochenstück.

Nr. 81: Bilaterale interarticulare Spondyloschizis (deren congenitale Natur gegenüber einer etwaigen Fractur leider nicht absolut festzustellen war) an einem Lendenwirbel, den ich bei einer in Gemeinschaft mit Dr. Bonnaire, Interne der Pariser Maternité, vor etwa drei Wochen vorgenommenen Besichtigung der in den Pariser Katakomben aufgespeicherten Knochenschätze, einer Fundgrube so mancher interessanter pathologischer Stücke, vorfand.

Nr. 82: Doppelseitige congenitale Spondyloschizis interarticularis vert. lumbalis V. an dem à la Beauchêne aufgestellten Skelett im Musée de l'Amphithéâtre des Hôpitaux in Paris.

Jedenfalls wird die stattliche Reihe von 82 Beobachtungen dieser lateralen Wirbelspalte, welche so zahlreiche Varianten aufweist, dazu beitragen, die entwickelungsgeschichtlichen Kenntnisse des Ossificationsmodus der Wirbel zu fördern. Leider ist diese Frage zur Zeit noch sehr wenig geklärt und wäre es zu wünschen, dieselbe einer Specialarbeit von Seiten eines Embryologen oder Histologen unterworfen zu sehen.

ander legen, dass der obere Gelenkfortsatz jederseits senkrecht über oder dicht vor dem unteren stände, sondern sie stehen dann noch etwas von einander ab. Also ist eine Elongation der Interarticularportion vorhanden. Daher muss intra vitam der fünfte Lendenwirbelkörper nach vorn verschoben gewesen sein. Auch wird dies als richtig bewiesen durch die Depression und Abschleifung der vorderen Kante des ersten Kreuzwirbelkörpers und die Beschaffenheit der Lendendornen, die auf eine bedeutende Lendenlordose und dieser entsprechende Stellung des fünften Lendenwirbelkörpers hinweisen.

2) Fractur der Kreuzbeingelenkfortsätze.

Auch diese Entstehungsweise ist anatomisch sicher nachgewiesen, und zwar an dem von Strasser und später von mir beschriebenen Breslauer Präparate von Spondyl-olisthesis lumbosacralis und liegt meinem Vermuthen nach am Paderborner Becken vor.

Man könnte in diesen Fällen von einer Verschiebung des letzten Lendenwirbels in toto sprechen, da, sobald eine Fractur der sacralen Gelenkfortsätze vorliegt, unter der Einwirkung der Rumpflast die abgesprengten Fragmente derselben und auf ihnen fussend der Bogen des letzten Lendenwirbels, der gesammte letzte Lendenwirbel etwas nach vorn gleitet. Jedoch hört dieses Gleiten sehr bald auf, indem der Verschiebung der abgesprengten sacralen Gelenkfortsätze sehr bald durch die hintere Kante der Oberfläche des ersten Sacralwirbelkörpers Halt geboten wird. Sobald aber dieselben zu gleiten aufhören, so ist auch die Verschiebung des fünften Lendenwirbels in toto abgeschlossen, und nun setzt, wie in allen übrigen Fällen, die Vorderhälfte desselben allein das Gleiten fort und zwar auf Grund ihrer nunmehrigen mechanischen Lagerungsverhältnisse.

3) Primäre laterale Fractur des fünften Lendenwirbelbogens.

Diese ist anatomisch erwiesen am Münchener Becken, vermuthet für mehrere andere Fälle, wahrscheinlich für das Prager Becken *B*, falls es sich hier nicht um congenitale Spondyl-olisthesis handelt. Bezüglich dieser dritten Entstehungsart sind noch so manche Erörterungen zu machen.

Zunächst steht es fest, dass an den vielen Becken mit completer Spondyloptosis, also dem höchsten Grade der Olisthesis — und nur solche sind es ja glücklicherweise zumeist, die in die

Museen gelangen, erworben durch die eben infolge der grossen Gefahren der Spondyloptosis verhängnissvoll gewordenen Entbindungen —, der fünfte Lendenwirbel mit dem Kreuzbeine durch Synostose mehrfach verschmolzen ist, wodurch die pathologisch-anatomische Untersuchung wesentlich erschwert wird. Zuvörderst würde es sich darum handeln, die lumbosacrale Gelenkverbindung auf eine Fractur hin zu untersuchen, speciell ähnlich wie am Breslauer Becken nach einer Fractur der sacralen Gelenkfortsätze zu fahnden. Ja, leider bleibt in den meisten Fällen dieses Bestreben ein frommer Wunsch, da diese lumbosacralen Gelenkfortsätze meist mit einander vollständig synostosirt sind, so dass in einzelnen Fällen eine Fractur nicht mehr nachweisbar erscheint. Immerhin gewährt die Form, namentlich die sagittale Längenausdehnung der lumbosacralen Gelenkhöcker, einen gewissen Anhaltspunkt und erweisen sich, wo eine primäre Fractur der sacralen Gelenkfortsätze vorlag, entsprechend der Diastase der Fragmente derselben von einander, die lumbalen Gelenkfortsätze von oben her gesehen länger als normal, elongirt. So möchte ich z. B. für das Paderborner Becken eine primäre Fractur der sacralen Gelenkfortsätze annehmen, da die lumbalen Gelenkfortsätze ganz ausserordentlich in die Länge gezogen sind und auf diese Weise die ganze hintere quere Bogenspange des fünften Lendenwirbels infolge dieser Elongation ihrer unteren Gelenkfortsätze, welche dem Grade nach, wie schon erwähnt, der Diastase der Fragmente der fracturirten sacralen Gelenkfortsätze entspricht, etwas nach vorn gerückt ist. Ich habe seiner Zeit auch für das Hallesche und das Prager Becken *A* diese primäre Fractur der sacralen Gelenkfortsätze angezogen, die leider wegen der ausgiebigen Synostose kaum anders als durch die Elongation der unteren Lumbalfortsätze bewiesen werden kann. Sei dem nun wie ihm wolle, so bleibt immer noch eine andere sehr wichtige Frage zu entscheiden. Wenn sich an diesen Becken in der Interarticularportion des fünften Lendenwirbelbogens eine Fractur resp. Infraction nachweisen lässt — war diese Fractur resp. Infraction primär oder secundär? [Die Entstehungsweise der secundären Infraction, im Moment, wo bei bereits maximaler Elongation des fünften Lendenwirbelbogens gelegentlich einer brüsken forcirten Anstrengung mit Vornüberbeugung des Oberkörpers der fünfte Lendenwirbelkörper aus dem dritten Stadium der Olisthesis Lambl's in das vierte, in das der completen Ptosis übergeht, ganz nach vorn und unten umkippt, ist

ja vollständig klar und meine Auffassung derselben bisher nicht angefochten worden.] Nun, diese Frage ist äusserst schwer zu entscheiden, den Gesetzen der Mechanik nach liegt jedoch die Annahme unbedingt näher, dass diese Infraction eine secundäre sei. Ob aber in allen Fällen? das lässt sich vorläufig noch nicht entscheiden, zumal es ja auch Fälle giebt, wo die Spondyloptosis, die complete Umwälzung des fünften Lendenwirbelkörpers, ganz allmälig stattfindet. Dann bleibt diese Bogeninfraction aus.

Dass andererseits eine primäre Fractur der Portio interarticularis der Wirbelbögen thatsächlich vorkommt, ist ja durch mehrere pathologisch-anatomische Präparate erwiesen. Es bleibt aber schliesslich in den Fällen, wo weder eine congenitale Spondylolysis interarticularis existirt, noch eine Fractur der sacralen Gelenkfortsätze nachzuweisen ist, wo diese Gelenkfortsätze ganz intact sind, vorläufig nichts anderes übrig, als diese fragliche primäre Fractur der Portio interarticularis des fünften Lendenwirbelbogens anzunehmen, so lange wir nicht noch einen anderen Entstehungsmodus der Spondyl-olisthesis nachweisen können, und zwar erscheint dies umsomehr gerechtfertigt, weil, wie bekannt, ja in weitaus den meisten Fällen die Anamnese mit Evidenz für den fracturären Beginn der Spondyl-olisthesis spricht. Ist die gesammte hintere Querspange des fünften Lendenwirbelbogens an ihrem normalen Platze geblieben, d. h. nicht nach vorn gerückt und ist sie mit den sacralen Gelenkfortsätzen nicht synostosirt, oder wenn letzteres der Fall ist, weisen die unteren lumbalen Gelenkfortsätze keine sagittale Elongation auf, so nehmen wir eine primäre Fractur der Portio interarticularis des fünften Lendenwirbelbogens an (falls keine congenitale Spondylolysis an dieser Stelle besteht); ist aber die gesammte hintere Querspange des fünften Lendenwirbelbogens etwas mit nach vorn gerückt und weisen ihre unteren Gelenkfortsätze eine diesem Vorrücken entsprechende sagittale Zugverlängerung auf, dann erscheint uns die Annahme einer primären Fractur mit Diastase der Fragmente von einander in den sacralen Gelenkfortsätzen gerechtfertigt.

Fassen wir das Gesagte zusammen, so können wir die Aetiologie der Spondyl-olisthesis nunmehr wie folgt formuliren:

Die Olisthesis kann stattfinden:

1) auf Grund congenitaler, lateraler, ein- oder beiderseitiger Ossificationsdefecte im fünften Lendenwirbelbogen speciell in seinen Portiones interarticulares (Spondyloschizis interarticularis congenita arcus vertebralis);

2) auf Grund einer primären Fractur:

a) der sacralen Gelenkfortsätze, wenn die hintere Bogenquerspange des fünften Lendenwirbels mit nach vorn gerückt ist und ihre unteren Gelenkfortsätze eine entsprechende Zugverlängerung, Elongation in sagittaler Richtung aufweisen;

b) des fünften Lendenwirbelbogens in seinen Portiones interarticulares, wenn die hintere Bogenspange des fünften Lendenwirbels nicht mit nach vorn gerückt, sondern am normalen Platze geblieben ist, seien die Lumbosacralgelenke synostosirt oder nicht.

Es wird die Aufgabe der pathologischen Anatomen und Anatomen, sowie der Obducenten bei chirurgischen und gerichtsärztlichen Nekropsien in Todesfällen nach Sturzverletzung sein, nach Frühstadien der Spondyl-olisthesis zu suchen. Ich zweifle keineswegs daran, dass schon in nächster Zeit hier und da eine beginnende oder vorgeschrittene Spondyl-olisthesis lumbosacralis als gelegentlicher Sectionsbefund entdeckt werden wird.